أمراض الأنف و الجيوب الأنفية

The Nose and Paranasal Sinuses Diseases

أ.د لؤي نحاس

كلية الطب البشري - الجامعة السورية الخاصة

تشريح الأنف و الجيوب الأنفية :

يقسم الأنف تشريحياً إلى الأنف الخارجي أو الظاهر و الأنف الباطن أو جوف الأنف .

الأنف الخارجي External Nose :

يتشكل الأنف الخارجي من قسم عظمي يمثل الثلث العلوي لهيكل الأنف , و يتألف من الناتئ الأنفي للعظم الجبهي Nasal process of Frontal bone , عظمي الأنف Nasal Bones , التاتئ الجبهي للعظم الفكي بالجهتين Frontal process of Maxillary.

و قسم غضروفي يشكل الثلثين السفليين لهيكل الأنف الخارجي و يتألف من الغضروفيين الجانبيين العلويين Upper lateral cartilage , الغضروفين الجناحيين Alar Cartilage المشكل لذروة الأنف , حيث يتألف كل غضروف جناحي من ساق وحشية و ساق أنسية , يتحد الساقان الأنسيان ليسهما في تشكيل العميد Columella .

يكون الجلد المغطي للقسم العظمي للأنف رقيقاً و متحركاً بحرية فوق العظم ,بينما يكون الجلد سميكاً و ملتصقاً على الغضرورف و يحوي غدد ذهمية فوق ذروة الأنف .

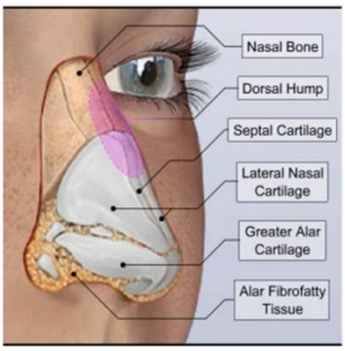

الأنف الخارجي

الأنف الباطن (جوف الأنف) Internal Nose :

يقسم جوف الأنف إلى جوفين أيمن و أيسر بواسطة الحاجز الأنفي أو الوتيرة (Nasal septum) .

يتصل جوف الأنف أمامياً مع الوسط الخارجي عبر المنخر Nostril , و يتصل خلفياً مع البلعوم الأنفي عبر المن عر Choana

جدران جوف الأتف :

الجدار الأنسي : و يمثله الحاجز الأنفي أو الوتيرة .

يتألف هيكل الوتيرة من قسم أمامي غضروفي يشكله الغضروف المربع , و قسم عظمي يمثله خلفياً و علوياً الصفيحة العمودية للعظم الغربالي Perpendicular plate of ethmoid , خلفياً سفلياً عظم الميكعة Vomer , سفلياً القنزعة الفكية Maxillary Crest, و يغطي هيكلها العظمي الغضروفي سمحاق غضروفي أو عظمي و غشاء مخاطي ذو بشرة تنفسية .

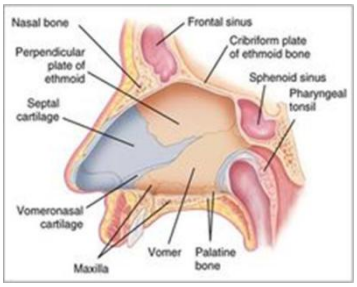

الوتيرة (الحاجز الأنفي)

<u>الجدار العلوي :</u> الصفيحة المصفوية للعظم الغربالي Cribriform plate of ethmoid, تتدخل عبرها ألياف العصب الشمي وتفصل جوف الأنف عن السحايا و جوف القحف .

<u>الجدار السفلي :</u>يفصل جوف الأنف عن جوف الفم و يتشكل في ثلاثة أرباعه أمامياً من الناتئ الحنكي للعظم الفكي العلوي Palatine Process of Maxillary و في ربعه الخلفي من الصفيحة الأفقية للعظم الحنكي Horizontal plate of Palatine .

<u>الجدار الوحشي :</u>

يتألف من ثلاث نواتئ عظمية مغطاة بغشاء مخاطي و تحوي ببنيتها النسيجية جيوب وريدية تسمى القرينات الأنفية Nasal Turbinates و هي القرين العلوي , القرين المتوسط , القرين السفلي .

أسفل كل قرين يوجد صماخ تفتح فيه فوهات الجيوب الأنفية و القناة الانفية الدمعية .

الصماخ السفلي Inferior Meatus : يقع أسفل القرين السفلي , و يفتح فيه القناة الأنفية الدمعية Nasolacrimal duct .

الصماخ المتوسط Middle Meatus : يقع أسفل القرين المتوسط , و تفتح فيه فوهات الجيب الفكي و الجبهي و الجيوب الغربالية الأمامية بما يسمى بالمعقد الصماخي , وأي انسداد في المعقد الصماخي بسبب وذمي أو كتلي يعد الألية المرضية الأولى لالتهابات الجيوب الأنفية الحادة و المزمنة .

الصماخ العلوي Superior Meatus: أسفل القرين العلوي , و يفتح فيه الجيوب الغربالية الخلفية و و للخلف و الأعلى من القرين يوجد الردب الوتدي الغربالي و يفتح فيه الجيب الوتدي .

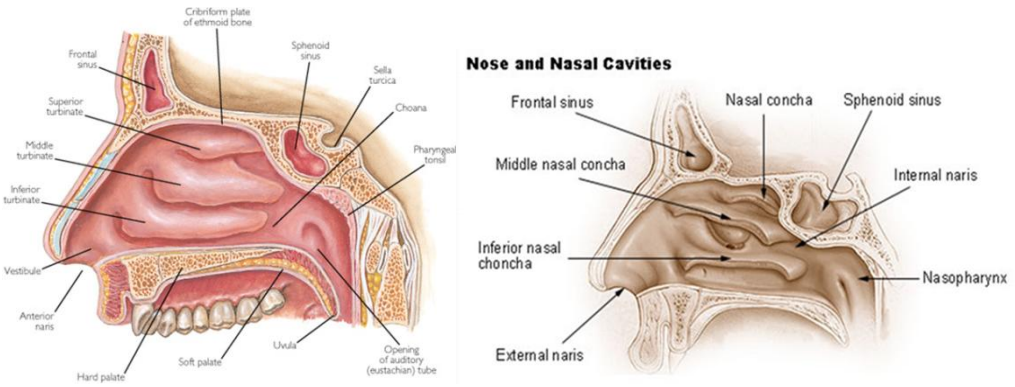

الجدار الوحشي للأنف

تعصيب الأنف Nasal Innervation :

التعصيب الحسي

الأعصاب فوق البكرة و أسفل البكرة Supra & Infratrochlear Nerve فرع الانقسام العيني للعصب مثلث التوائم و تعصب جذر الأنف و الجيب الجبهي .

الأعصاب الغربالية الأمامية و الخلفية Anterior & Posterior Ethmoid Nerve فروع الانقسام العيني للعصب مثلث التوائم : تعصب القسم العلوي لجوب الأنف و الجيوب الغربالية , كما يعطي العصب الغربالي الأمامي فرع خارجي يعصب ظهر الأنف

العصب الوتدي الحنكي Sphenopalatine Nerve فرع الانقسام الفكي العلوي للعصب مثلث التوائم و يعصب القسم الخلفي و السفلي لجوف الأنف و الجيب الوتدي و فروعه : العصب الأنفي الوحشي الخلفي العلوي , العصب الأنفي الأنسي الخلفي العلوي , العصب الأنفي الحنكي , العصب الحنكي الكبير .

العصب تحت الحجاج Infraorbital Nerveالفرع الانتهائي للعصب الفكي العلوي و يعصب خارجياً الأنف الظاهر و الجيب الفكي .

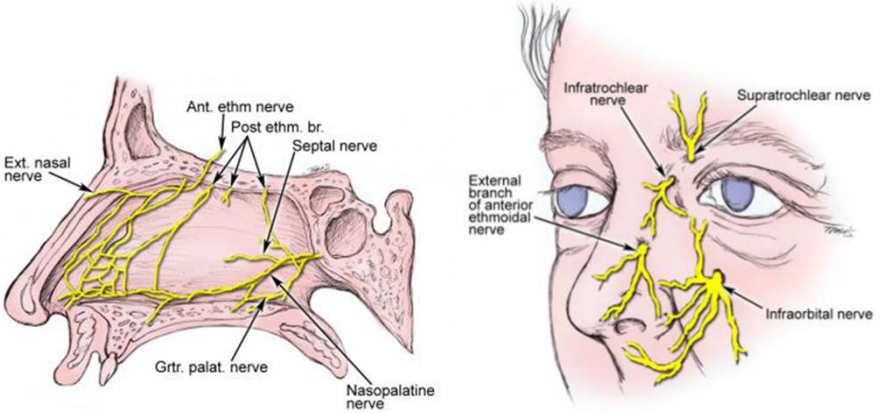

تعصيب الأنف الحسي

التعصيب نظير الودي لمخاطية الأنف Parasympathetic innervation

ينشأ من النواة اللعابية العلوية و ينتقل عبر العصب الصخري السطحي الكبير فرع العصب الوجهي , ليدخل القناة الجناحية و يشكل مع العصب الصخري العميق (عصب قناة فيديان) , و بعدها يتشابك في العقدة الجناحية الحنكية ثم يتوزع في مخاطية الأنف عبر العصب الوتدي الحنكي .. , يساهم التعصيب نظير الودي في زيادة الإفراز الأنفي و توسع الجيوب الوريدية في مخاطية الأنف و بالتالي زيادة الاحتقان الأنفي .

التعصيب الودي لمخاطية الأنف Sympathetic innervation

ينشأ من أعصاب القناة الشوكية الصدرية 1-3 (T1-T3)ثم الى العقد الرقبية الودية العلوية و بعدها عبر العصب الصخري العميق الذي يدخل القناة الجناحية ليشكل مع العصب الصخري السطحي الكبير عصب قناة فيديان ويصل جوف الأنف دون تشابك في الغقدة الجناحية الحنكية , يساهم التعصب الودي للأنف في نقص الإفراز الأنفي و الإنقباض الوعائي للجيوب الوريدية و بالتالي انقباض مخاطية الأنف .

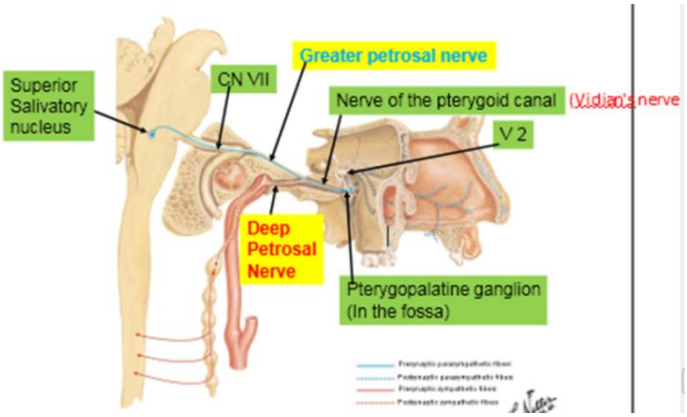

التعصيب الانباتي للأنف

<u>التروية الشريانية للأنف :</u>

<u>فروع الشريان السباتي الظاهر</u>

- الشريان الفكي الباطن و يعطي الشريان الوتدي الحنكي (القسم الخلفي من جوف الأنف) و له فرع حاجزي يروي الحاجز الأنفي و و فرع وحشي يروي الجدار الوحشي بجوف الأنف , كما يعطي الشريان الحنكي النازل و فرعه الشريان الحنكي الكبير (القسم السفلي من جوف الأنف)
- الشريان الوجهي : و يعطي الشريان الشفوي العلوي (الجزء الأمامي السفلي الوتيرة , ذررة الأنف) و شريان الأنف الوحشي و فرعه الانتهائي الشريان الزاوي (الأنف الظاهر)

<u>فروع الشريان السباتي الباطن</u>

- الشريان العيني و فروعه الشريان الغربالي الأمامي و الشريان الغربالي الخلفي (القسم القسم العلوي لجوف الأنف) و شريان ظهر الأنف (الأنف الظاهر) , بالأضافة للشريان فوق البكرة (جذر الأنف)

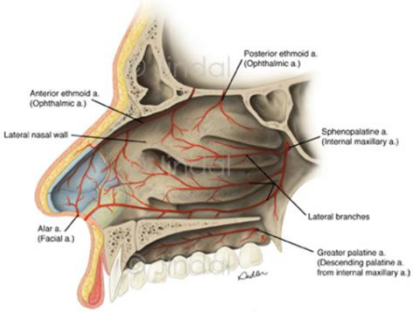

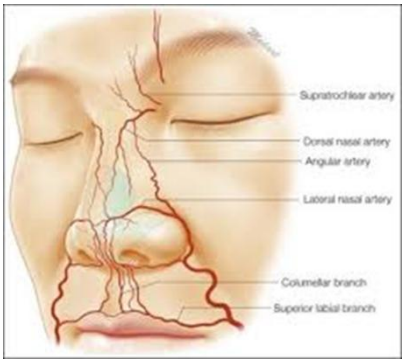

التروية الشريانية للأنف

<u>العود الوريدي للأنف :</u>

- تنزح الأوردة الغربالية الأمامية و الخلفية إلى الوريد العيني و منه إلى الجيب الكهفي (مما يفسر خطورة حدوث التهاب الجيب الكهفي الخثري في انتانات الأنف و الجيوب الأنفية .
- ينزح الوريد الوتدي الحنكي إلى الضفيرة الجناحيةو التي تتفاغر مع الجيب الكهفي عبر الوريد العيني
- الوريد الوجهي الأمامي إلى الوريد الوجهي المشترك و منه إلى الوداجي الباطن

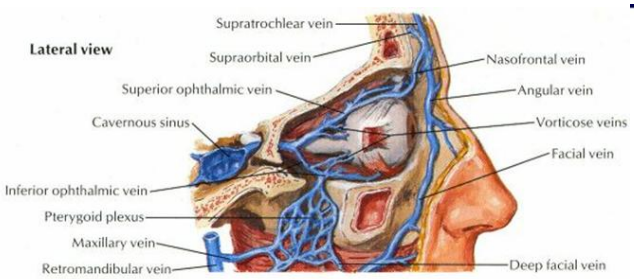

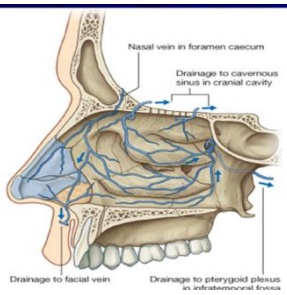

العود الوريدي للأنف

الجيوب جانب الأنف Paranasal Sinus:

عبارة عن أجواف مليئة بالهواء ضمن عظام الوجه تتمادى مع جوف الأنف و تبطنها بشرة اسطوانية مطبقة مهدبة تنفسية , يحوي غشاؤها المخاطي على غدد مخاطية مفرزة و تقوم الأهداب بدفع المفرزات المخاطية عبر فوهاتها و منها إلى جوف الأنف .

تنقص الجيوب الأنفية من وزن الجمجمة , كما أن لها دور في الرنين الصوتي .

الجيب الفكي Maxillary Sinus :

- هو أكبر الجيوب حجما له شكل هرمي يقع ضمن العظم الفكي العلوي بالجهتين
- مجاوراته: الحجاج علوياً , والناتيء السنخي سفلياً حيث يكون أرض الجيب على علاقة مع الضاحك الثاني و الرحى الأولى و الثانية , والجفرة الجناحية الفكية خلفياً
- الفوهة أعلى الجدار الأنسي للجيب , و تفتح على الصماخ المتوسط (10% من الحالات يوجد فوهة سفلية إضافية)
- الصورة الشعاعية البسيطة الأفضل للتقيم بوضعية ووترز

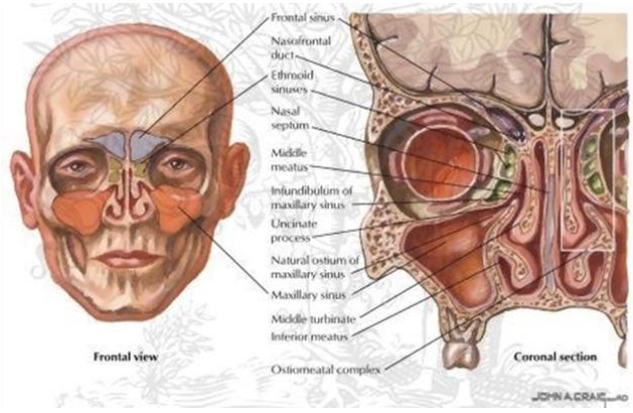

الجيبين الفكيين

الجيوب الغربالية Ethmoid Sinus :

- تتوضع ضمن العظم الغربالي و هي أكثر الجيوب تطوراً عند الولادة
- تنقسم إلى الخلايا الغربالية الأمامية و الخلايا الغربالية الخلفية و يفصل بينهما الصفيحة القاعدية للقرين المتوسطBasal Lamella
- الفقاعة الغربالية هي أكبر خلية غربالية أمامية و تقع ضمن الصماخ المتوسط
- تنزح الجيوب الغربالية الأمامية إلى الصماخ المتوسط بينما تنزح الجيوب الغربالية الخلفية إلى الصماخ العلوي .

- مجاوراته: يفصل الجيوب الغربالية عن الحجاج صفيحة عظمية رقيقة تسمى الصفيحة القرطاسية Lamina Parpyracea في الوحشي , و كما تنفصل علوياً عن جوف القحف بسقف الغربال Fovea Ethmoidalis .
- الفقاعة القرينية Concha Bullosa: خلية هوائية ضمن القرين المتوسط موجودة في 10-15% من الحالات , و قد تكون لا عرضية , و قد تكون المسبب لالتهاب الجيوب المتكرر بسبب تسببها في انسداد فوهات الجيوب , و قد تسبب صداع مزمن .
- الصورة الشعاعية البسيطة الأفضل للتقيم الوضعية الجانبية

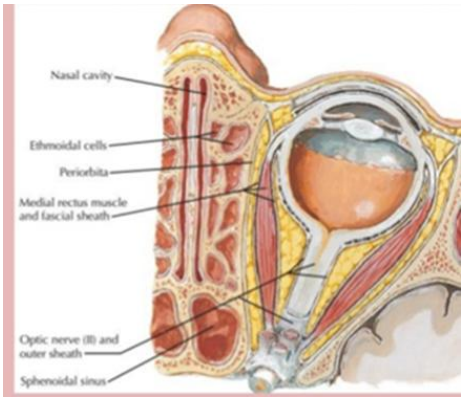

الجيوب الغربالية

الجيب الجبهي Frontal Sinus

- يقع ضمن العظم الجبهي بالجهتين , لا يظهر حتى عمر 5-6 سنوات عادةً .
- ينزح عبر الردب الوجهي Frontal Recessالى الصماخ المتوسط .
- مجاوراته: الحجاج، الحفرة القحفية الأمامية، الجبهة
- الصورة الشعاعية البسيطة الأفضل للتقيم بوضعية كالدويل
-

الجيب الوتدي Sphenoid Sinus

- يتوضع ضمن جسم العظم الوتدي خلفياً
- ينزح عبر الردب الوتدي الغربالي
- مجاوراته الغدة النخامية و السرج التركي في الخلف و السباتي الباطن و العصب البصري في الوحشي و الجيب الكهفي في الأعلى
- الصورة الشعاعية البسيطة الأفضل للتقيم بالوضعية الجانبية أو القاعدية

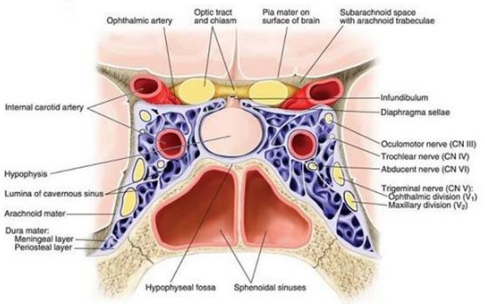

الجيب الوتدي

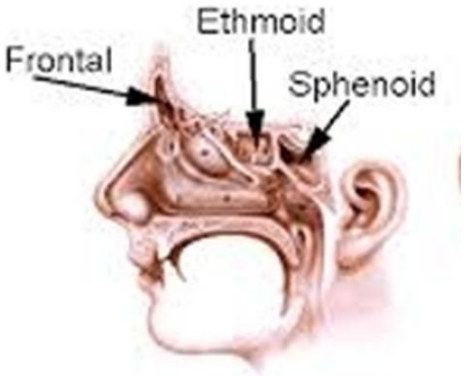

الجيوب الأنفية

فيزيولوجيا الأنف :

إن الوظيفة الرئيسية للأنف هي التنفس , حيث يقوم الأنف بتدفئة و ترطيب و تنقية الهواء المستنشق ليصل إلى البلعوم الأنفي و بالتالي إلى الطريق التنفسي هواء نقي رطب و بدرجة حرارة الجسم , ففي حال انسداد الأنف و التنفس الفموي يفقد الطريق التنفسي هذه الخصائص , الوظيفة الثانية للأنف هي الإحساس بالشم .

يمر الهواء المستنشق أثناء الشهيق بشكل صفائحي بين القرينات الأنفية و الوتيرة , و يزفر بشكل دوامات هوائية داخل جوف الأنف مما يسمح بتهوية الجيوب الأنفية من خلال فوهاتها .

أي تغير تشريحي في جوف الأنف مثل انحراف وتيرة , ضخامة القرينات الأنفية , كتل و أورام أنفية يضطرب الجريان الصفائحي الطبيعي للهواء المستنشق و بالتالي الاحساس بانسداد الأنف .

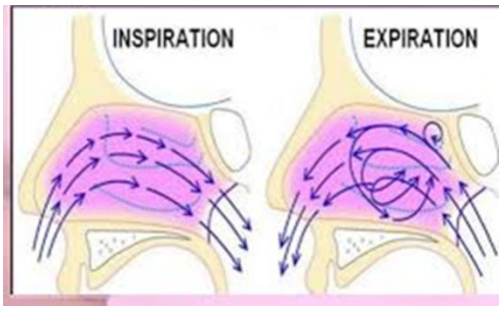

الجريان الهوائي عبر الأنف

- ضبط حرارة الهواء المستنشق :

تحوي القرينات الأنفية و الجزء المقابل للحاجز الأنفي على جيوب وريدية , تحتقن هذه الجيوب و تمتلأ بالدم عند التعرض لهواء بارد مما يزيد سطح التماس و ترفع درجة الهواء المستنشق بالتشعيع .
يتم ضبط هذه العملية بالتعصيب الانباتي للأنف (التعصيب نظير الودي يؤدي إلى زيادة احتقان الجيوب الوريدية في المخاطية الأنفية و بالتالي زيادة حجم القرين)

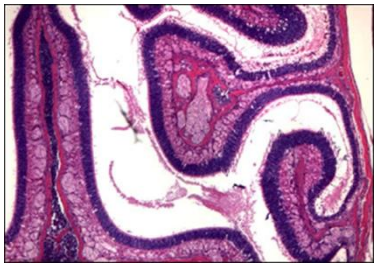

الجيوب الوريدية

- ترطيب الهواء المستنشق :

و ذلك بواسطة الغدد المصلية و المخاطية المنتشرة بالغشاء المخاطي لجوف الأنف , حيث تقوم بترطيب الهواء الجاف المستنشق مما يحمي مخاطية الأنف و السبيل التنفسي من الهواء الجاف المخرش .

- تنقية الهواء المستنشق :

خط الدفاع الأول الأشعار الموجودة على دهليز الأنف حيث تقوم بتنقية ذرات الأجسام الكبيرة .
خط الدفاع الثاني الآلية المخاطية الهدبة حيث تحوي المخاطية الأنفية على غدد مخاطية و كأسية , مفرزات هذه الغدد تشكل الغطاء المخاطي Mucosal Blanket, حيث يتألف من طبقة مخاطية سطحية و طبقة مصلية داخلية تنغمس فوق أهداب الغشاء المخاطي الأنفي لتدفعه بشكل مستمر خلفياً نحو البلعوم الأنفي .
الأجسام الغريبة و ذرات الغبار بقطر 5-10 ميكرون يتم ايقافها هنا و تدفع إلى البلعوم الأنفي ليتم ابتلاعها .
خط الدفاع الثالث الكريات البيض التائية و البالعات حيث تفرز الليزوزومات الحالة كما يحتوي المخاط الأنفي على غلوبولينات مناعية (IgA).
كما يساهم منعكس العطاس بطرد الأجسام المخرشة .

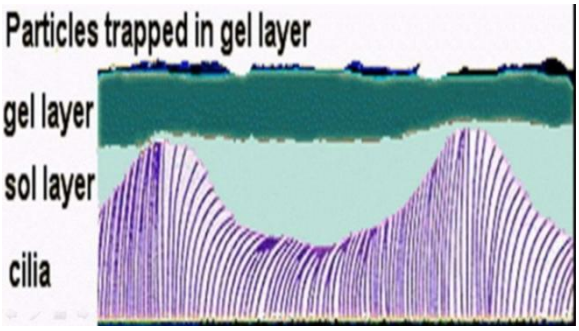

الغطاء المخاطي

الشم :

تقع المخاطية الشمية في الجزء العلوي من جوف الأنف بما يوافق القرين العلوي و سقف الأنف , و ما يجاوره من الحاجز الأنفي .

تحوي المخاطية الشمية على :

- خلايا شمية : و هي عصبونات ثنائية القطب يخترق محورها الأسطواني ثقوب الصفيحة المصفوية للعظم الغربالي لتصل البصلة الشمية .
- خلايا داعمة استنادية
- خلايا قاعدية
- غدد مصلية

المواد التي تحرض حاسة الشم يجب :

- أن تكون للمادة رائحة
- أن تكون المادة طيارة
- أن تكون قابلة للانحلال بالماء أو الشحم

الروائح المخرشة كالأمونيا يمكن أن تحرض العصب مثلث التوائم (تنبيه ألم)

التقييم السريري لأمراض الأنف و الجيوب الأنفية :

الشكوى الرئيسية و القصة المرضية :

1 - انسداد الأنف : منذ متى (حاد أو مزمن) ؟ , أحادي أو ثنائي الجانب ؟ , مستمر أم متقطع ؟ , هل يترافق مع أعراض أنفية أخرى ؟ , الظروف و العوامل المؤهبة (تعرض لروائح معينة , تغير درجة الحرارة و الرطوبة) , قصة رض أو جراحة أنفية سابقة ؟

أسباب انسداد الأنف :

الولادي: انسداد الأنف الخلفي الخلقي

تطوري (انحراف الوتيرة الأنفية)

الجسم الأجنبي

الرضوض الطارئة (كسور الأنف، الورم الدموي في الوتيرة)

الرضوض الجراحية (الورم الدموي بعد جراحة الوتيرة)

الالتهابات: التهابات الأنف و الجيوب بكل أنواعها (حادة أو مزمنة، نوعية أو لانوعية)

الحساسية: (التهاب الأنف التحسسي، التهاب الأنف الوعائي الحركي)

البوليبات: البوليبات الغربالية أو البوليب الأنفي الخلفي

الأورام: السليمة و الخبيثة

أمراض البلعوم الأنفي:

ضخامة الناميات في الأطفال

الورم الليفي النازفي عند اليفعان

سرطان البلعوم الأنفي

2 - *السيلان الأنفي* *Nasal Discharge*: حاد أم مزمن ؟ , أحادي أو ثنائي الجانب ؟ , طبيعة السيلان (مخاطي قيحي , سيلان رائق شفاف , دموي ...) , الأعراض الأنفية المرافقة ؟ .....

السيلان المخاطي أو المخاطي القيحي : التهاب الأنف و الجيوب الأنفية الانتاني الحاد أو المزمن

السيلان المائي الشفاف : التهاب الأنف التحسسي , التهاب الأنف المحرك الوعائي , سيلان السائل الدماغي الشوكي

السيلان المدمى : الرعاف , أورام الأنف و الجيوب

التشخيص التفريقي لسيلان الأنف القيحي أحادي الجانب :

انسداد الأنف الخلفي الخلقي أحادي الجانب

جسم أجنبي في الأنف

التهاب الجيوب أحادي الجانب (منشأ سني)

أورام الأنف و الجيوب الأنفية

3 - *نقص الشم :* إما بسبب انسداد الأنف و عدم وصول الرائحة للمخاطية الشمية أو بسبب أذية في الخلايا الحسية الشمية و الطريق الشمي العصبي

أسباب اضطراب و انعدام الشم :

1- انسداد الأنف و أمراض الجيوب الأنفية :
بسبب قطع طريق الجريان الهوائي إلى البصلة الشمية (انحراف وتيرة – وذمة التهابية تحسسية – بوليبات أنفية)

2- الانتانات التنفسية العلوية بسبب
- التهاب العصب الفيروسي
- أذية البشرة الشمية
- انسداد الأنف بسبب الوذمة الالتهابية

3- رضوض الرأس :
- أذية المحاور الأسطوانية للألياف العصبية الشمية بمستوى الصفيحة المصفوية
- أذية المناطق الدماغية المسؤولة عن الشم

4- الخلقي :
- متلازمة كالمان (اضطراب جسمي قاهر – نقص تصنع الأقناد – فقد شم بسبب نقص تكون في البصلة الشمية)

5- الأورام و الأمراض العصبية :
- أورام الفص الجبهي
- ورم العصب الشمي
- باركنسون
- تصلب لويحي
- حوادث وعائية دماغية
- اعتلال عصبي بسبب الداء السكري

6- نقص الشم الشيخي :
75% من الأشخاص عند تجاوز 80 سنة بسبب التنكس العصبي المرتبط بالعمر .

7- الأدوية و السموم :
تدخين – الغازات السامة – ادمان المخدرات الموضعية – المعالجة الكيميائية

8- جراحة :
رض البشرة الشمية أثناء جراحة الأنف

4 - *العطاس :* تخريش مخاطية الأنف بسبب التهاب أنف تحسس , التهاب أنف فيروسي ...

5 - *الصداع و الألم الوجهي :* صداع الجيوب الأنفية هو ألم وجهي متوضع فوق الحاجبين و خلف العينين و قد يترافق مع الم بالفكين و الاسنان العلوية , يزداد بالانحناء للأمام و السجود .

الفحص السريري :

تنظير الأنف الأمامي (ضوء الرأس مع فاتح أنف)

تنظير الأنف بالمنظار الصلب : فحص أكثر شمولية لجوف الأنف , تقييم الأقسام الخلفية و البلعوم الأنفي

تنظير الأنف بالمنظار الليفي المرن

- مخاطية الأنف محتقنة حمراء : التهابات الأنف و الجيوب الحادة
- مخاطية الأنف شاحبة و متوذمة : التهاب الأنف التحسسي
- تقييم الحاجز الأنفي : انحراف – انثقاب
- تقييم حجم القرينات الأنفية
- سيلان قيحي من الصماخ المتوسط : التهاب الجيوب الحادة
- كتلة في جوف الأنف ملساء و شفافة : بوليب أنفي غاري – بوليبات أنفية
- كتلة في جوف الأنف قاسية مفصصة و موعاة : الورم الحليمي المنقلب – الأورام الخبيثة

التهاب الأنف الفيروسي التهاب الأنف التحسسي التهاب الجيوب الحاد

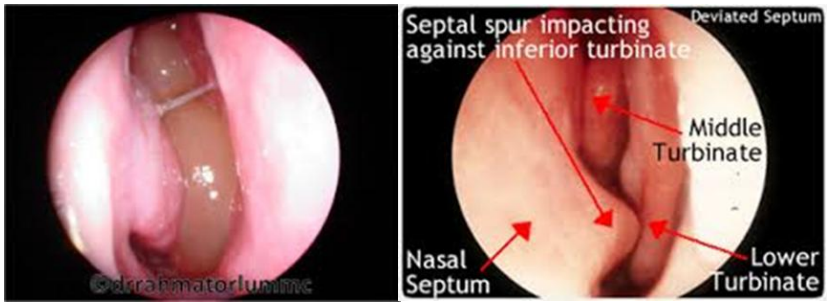

انحراف الوتيرة بوليب أنفي

الاستقصاءات الشعاعية :

الصورة الشعاعية البسيطة : تفيد في التهابات الجيوب الحادة (سوية سائلة غازية) – فائدة محدودة في أمراض الأنف و الجيوب المزمنة

وضعية ووترز (الأنفية الذقنية) لدراسة الجيبين الفكيين

وضعية كالدويل لدراسة الجيبين الجبهيين

الوضعية الجانبية لدراسة الجيوب الغربالية

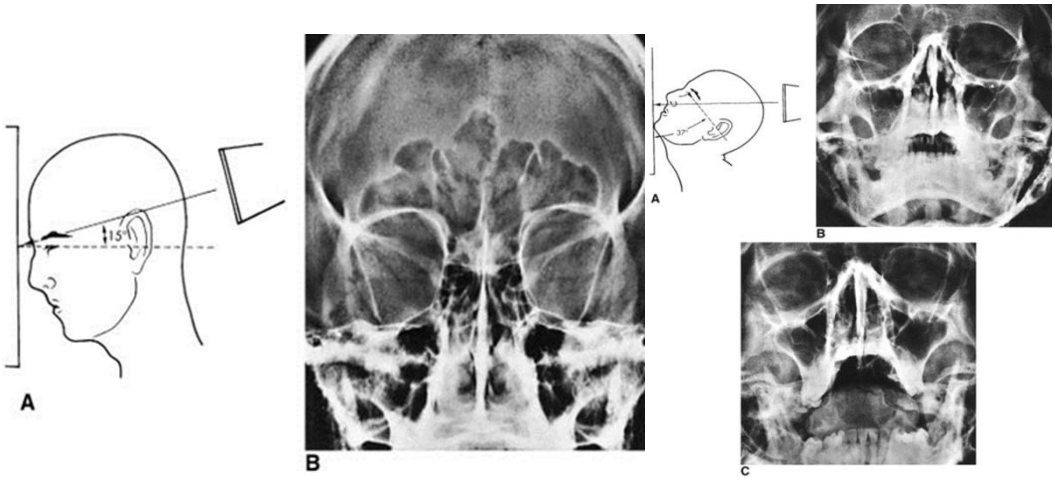

وضعية ووترز وضعية كالدويل

التصوير الطبقي المحوري CTscan:

دراسة البنى العظمية , و يعد أفضل استقصاء شعاعي لأمراض الأنف و الجيوب الأنفية المزمنة, و يستطب في :

- اختلاطات التهاب الجيوب الأنفية الحادة
- التهاب الجيوب المزمن
- تققيم و دراسة أورام الأنف و الجيوب الأنفية
- التخطيط لجراحة الجيوب التنظيرية و دراسة التشوهات التشريحية
- تجرى بمقاطع اكليلة و محورية و أحيانا سهمية

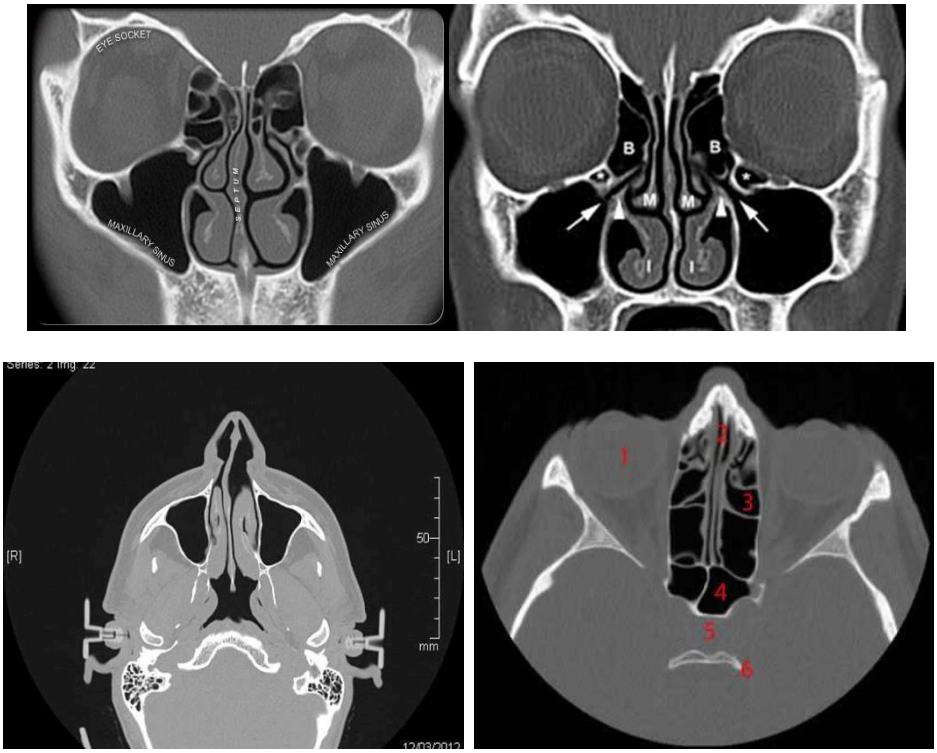

التصوير الطبقي المحوري للأنف و الجيوب الأنفية

التصوير بالرنين المغناطيسي MRI :

- دراسة الانسجة الرخوة
- أقل استخداما من التصوير الطبقي المحوري في افات الأنف و الجيوب الأنفية بشكل عام (لا يظهر البنى العظمية)
- الزمن الأول T1 يظهر النسيج الشحمي عالي الاشارة و السوائل منخفضة الاشارة , الزمن الثاني T2 يظهر السائل عالي الاشارة و النسيج الشحمي الشحمي منخفضة الشارة .
- الاختلاطات القحفية لالتهاب الجيوب الانفية
- دراسة و تقييم اورام الانف و الجيوب
- الكتل الأنفية الخلقية (لتحري اتصالها مع القحف كما في القيلة الدماغية)

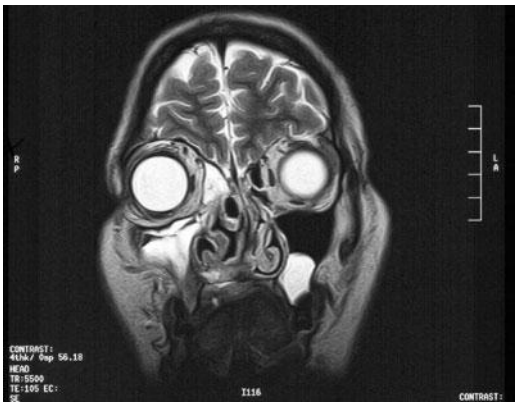

MRI Sinus – T2

MRI Sinus - T1

أمراض الأنف الخلقية Congenital malformation :

الأورام عصبية المنشأ

لمحة جنينية

الفرجة الجبهية الأنفية Fonticulus Nasofrontalis هي فراغ جنيني بين عظمي الجبهة و عظم الأنف يلتحم بشكل طبيعي مع تطور عظمي الجبهة

الحيز أمام الأنف Prenasal space فراغ جنيني بين عظام و غضاريف الأنف

الثقبة العوراء Forarmen coecum هي المنطقة بين العظام الغربالية و العظام الجبهية , تتصل مع الحيز أمام الأنف

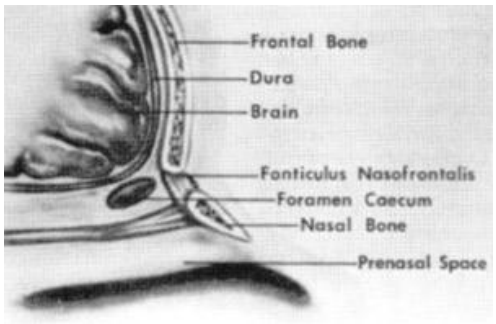

القيزيولوجيا المرضية : تتبارز الأم الجافية مع أو بدون نسيج دماغي عبر الثقبة العوراء أو عبر الفرجة الجبهية الأنفية أو عبر الحيز أمام الأنف (قيلة خارجية) مع فشل التحام في المسم العصبي الأمامي Anterior neuropore

القيلة الدماغية Encephalocele :

الفيزيولوجيا المرضية : فشل في التحام المسم العصبي الأمامي مما يؤدي الى فتق سحائي (القيلة السحائية) أو فتق السحايا مع عناصر دماغية (القيلة السحائية الداماغية)

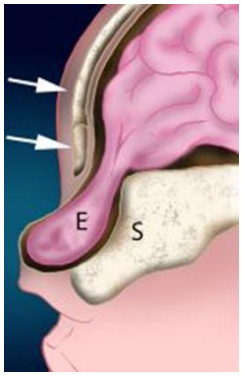

القيلة السحائية الدماغية

أماكن النشوء :

1 - القذالية (الأشيع , 75%)
2 - الجبهية الغربالية (في مستوى الثقبة العوراء و الفرجة الجبهية الأنفية)
3 - القاعدية : يحدث الفتق عبر العظم الغربالي أو بين الغربالي و الوتدي أو عبر الوتدي و تتظاهر ككتلة داخل الأنف .

الأعراض و العلامات : كتلة مزرقة شفافة ملساء نابضة , قابلة للانضغاط , يزداد حجمها بالبكاء و الجهد (زيادة الضغط في السائل الدماغي الشوكي) , قد تكون خارجية (عند جذر الأنف على الخط المتوسط عادةً) أو داخل الأنف (تختلط مع البوليبات الأنفية)

ايجابية اختبار فرستنبيرغ Furstenburg test : يؤدي الضغط على الوريد الوداجي الباطن الى زيادة حجم الكتلة الأنفية بسبب ارتفاع ضغط السائل الدماغي الشوكي

يؤكد التشخيص بالتصوير الطبقي المحوري (لكشف التفرق العظمي) و / أو الرنين المغناطيسي(لتقييم وجود امتداد داخل القحف) , تجنب أخذ خزعة (خطورة سيلان السائل الدماغي الشوكي عبر الأنف)

قيلة سحائية دماغية داخل جوف الأنف– تنظير الأنف الصلب

القيلة السحائية الدماغية

الاختلاطات : التهاب سحايا , انسداد أنف , التشوه الشكلي , سيلان السائل الدماغي الشوكي من الأنف

التدبير : استشارة جراحة عصبية

استئصال جراحي مع اغلاق تفرق الاتصال في الأم الجافية لمنع سيلان السائل الدماغي الشوكي و انفتاق الدماغ (بالمشاركة مع جراح عصبية)

الأورام الدبقية الأنفية Nasal Glioma :

الفيزيزلوجيا المرضية : بقايا من النسيج الدبقي أو قيلة دماغية منبثقة Pinched-off encephalocele

تتصل في 15% من الحالات مع الأم الجافية بسويقة ليفية

تصادف ككتلة خارج الأنف 60% من الحالات , داخل الأنف 40% من الحالات

الأعراض و العلامات : كتلة ثابتة غير نابضة , مغطاة بالجلد , لا تتغير بالحجم عند بزل الجهد , غير قابلة للانضغاط , لا تمرر الضوء , قد تختلط مع البوليبات الأنفية في حال كانت داخلية , ظهر أنف واسع

اختبار فرستنبيرغ سلبي

التشخيص طبقي محوري CT Scan مع أو بدون مرنان مغناطيسي MRI لتقييم وجود اتصال داخل القحف 15% .

الاختلاطات : التهاب السحايا , انسداد الأنف , الورم الدبقي .

التدبير : استئصال جراحي , استشارة جراحة عصبية في حالة الاتصال مع القحف

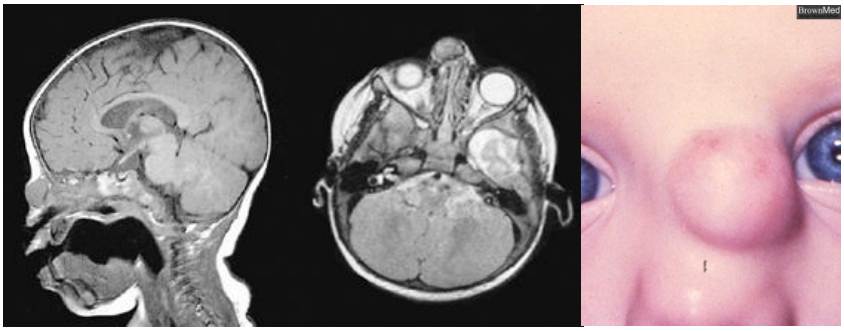

الورة الدبقي

كيسة نظير البشرة Dermoid cyst

أشيع كتلة على الخط الناصف للأنف غالبا عند ثلثه السفلي .

قد تحتوي على مركبات مشتقة من الوريقة الخارجية و المتوسطة بما فيها الأنسجة الملحقة بالجلد مثل جريبات الأشعار , الغدد الذهمية , الغدد العرقية

الأعراض و العلامات : تلاحظ عند الولادة بشكل كيسة ثابتة على ظهر الأنف غير قابلة للانضغاط , لا تمرر الضوء (غير شفافة) أو تتظاهر كخصلة شعر تلاحظ من خلال حفيرة على ظهر الأنف

اختبار فرستنبيرغ سلبي

التشخيص : طبقي محوري Ct scan (تفرق عظمي) مع أو بدون رنين مغناطيسي MRI لتقييم وجود اتصال داخل القحف (25%)

الاختلاطات : التهاب سحايا , سيلان سائل دماغي شوكي , الانتانات الموضعية المتكررة , التشوه الشكلي

التدبير : استئصال جراحي , يجب استئصال المسار كاملاً عندما تمتد الى العمق من عظام الأنف (نسبة النكس عالية في حال لم تستأصل بشكل كامل)

كيسة/ناسور نظير البشرة

انسداد الأنف الخلفي الخلقي Choanal Atresia

الفيزولوجيا المرضية : بقاء الغشاء الفموي البلعومي Buccopharyngeal Membrane مما يؤدي الى انسداد الفوهة الخلفية للأنف .

90 % يكون الانسداد عظمي – 10% الانسداد غشائي و قد يكون مختلط عظمي غشائي

الانسداد أحادي الجانب أشيع من الانسداد ثنائي الجانب بنسبة 1/2 و الجهة اليمنى الأكثر مصادفة - اكثر شيوعاً عند الاناث

الأعراض و العلامات :

حالة اسعافية في الانسداد ثنائي الجانب حيث يتظاهر خلال الأيام الأولى من الولادة بنوبات من وقف التنفس و الزرقة تسوء أثناء الارضاع و تتحسن عند البكاء (الوليد مجبر على التنفس الأنفي لأن منعكس التنفس الفموي عند انسداد الأنف لا يتطور حتى 3-6 أشهر بعد الولادة) بالإضافة إلى مفرزات أنفية سميكة تملأ جوفي الأنف , بينما يتظاهر الانسداد وحيد الجانب متأخراً بسيلان أنفي حيد الجانب .

يترافق في 50% من الحالات مع تشوهات أخرى (متلازمة CHARGE) (Coloboma تشوهات عينية , Heart تشوهات قلبية , Retardation تخلف عقلي , Genital نقص تصنع تناسلي , Ear نشوهات أذنية)

التشخيص :

- عدم امكانية ادخال قثطرة قياس 6 عبر الأنف
- تنظير الأنف بالمنظار الليفي المرن
- تصوير الطبقي المحوري CT scan

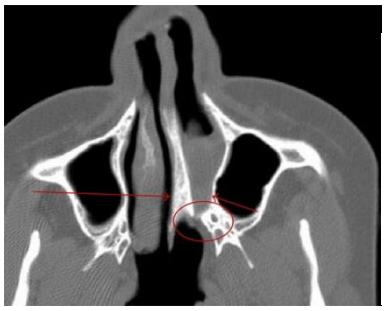
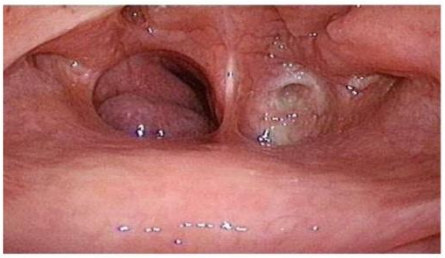

انسداد الأنف الخلفي الخلقي أحادي الجانب

التدبير :

- تأمين الطريق الهوائي في الانسداد ثنائي الجانب مباشرةً(قنية فموية هوائية Airway - نادراً نحتاج تنبيب رغامي)
- إصلاح الانسداد الجراحي بالجراحة التنظيرية للأنف أو عبر الحنك مع وضع ستنت Stents لمدة 3-6 أسابيع لمنع النكس

يجب أجراء الجراحة في أسرع وقت تسمح حالة الوليد في الانسداد ثنائي الجانب بينما تكون انتخابية في الانسداد وحيد الجانب

تدبير انسداد الأنف الخلفي الخلقي

رضوض و كسور الأنف Nasal Trauma&Fracture :

• رضوض و كسور الأنف شائعة بسبب تيارز الأنف عن الوجه و ينجم عن عن مشاجرات – رياضات عنيفة – سقوط – حوادث السير .
• يكون الرض اما من الأمام يؤدي الى انخساف غضروف الوتيرة أو عظام الأنف (تسطح ظهر الأنف) أو يكون الرض جانبي يؤدي انحراف محور الانف و انخساف عظام الأنف الجانبية

أنماط كسور الأنف

• الأعراض و العلامات : تشوه الشكل الخارجي للأنف – تورم الأنف – كدمة على الأنف و تحت الحجاج - انسداد الأنف – فرقعة عظمية بجس عظام الأنف (علامة هامة جدا لتشخيص كسورعظام الأنف)
• الاستقصاءات: صورة جانبية بسيطة لعظام الأنف بهدف التوثيق – طبقي محوري في الكسور المترافقة مع كسور وجهية أخرى

كسر الأنف

• الاختلاطات : تشوه الأنف الخارجي – الورم الدموي على الوتيرة – انحراف الوتيرة الرضي - أذية القناة الأنفية الدمعية - سيلان السائل الدماغي الشوكي من الأنف بسبب أذية الصفيحة المصفوية
• المعالجة:

- ✓ تدبير الاختلاطات و الرعاف ان وجد
- ✓ الكسر غير المتبدل ممكن أن نضع جبيرة أنفية مع التحذير من رض الأنف كي لا يتحول الكسر الى متبدل
- ✓ يجب أن يرد الكسر اذا كان متبدلاً خلال 3-5 ساعات الأولى قبل تشكل الوذمة , و في حال راجع المريض بعد تشكل الوذمة يعطى مضاد وذمة و يرد الكسر في اليوم الخامس بعد زوال الوذمة و قبل التحام عظام الأنف بالوضعية الجديدة (أكثر من اسبوعين لا يمكن الرد المغلق بسبب التحام عظام الأنف و يحتاج عملية تجميل أنف لاحقا)

الورم الدموي على الوتيرة Nasal septum hematoma :

- هو تجمع الدم بين غضروف الوتيرة و سمحاق الغضروف (الذي يحوي الاوعية الشعرية المسؤ ولة عن التروية الدموية لغضروف الوتيرة) , يتلو عادةً رض على الأنف أو جراحة تقويم الوتيرة , و قد يحدث عفوياً في اضطرابات عوامل التخثر
- أشيع عند الأطفال
- الأعراض : انسداد أنف أحادي أو ثنائي الجانب يتلو رض على الأنف , ألم و تورم فوق القسم الغضروفي للأنف
- العلامات : تورم أملس مدور لمخاطية الوتيرة قابل للانضغاط بجهة واحد أو بجهتين

يمكن تمييز الورم الدموي عن انحراف حاجز الأنف بجس منطقة التورم بأداة كليلية حيث تكون طرية و متموجة

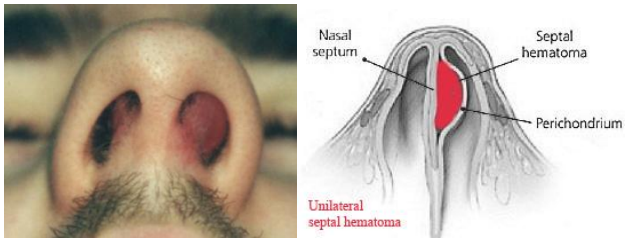

الورم الدموي على الوتيرة

- التدبير : الأورام الدموية الصغيرة يمكن رشفها Aspiration بابرة معقمة
الأورام الدموية الأكبر حجماً تحتاج شق و تفجير (يمكن وضع مفجر صغير) مع دكات أنفية ثنائية الجانب لمنع النكس
صادات حيوية وقائية

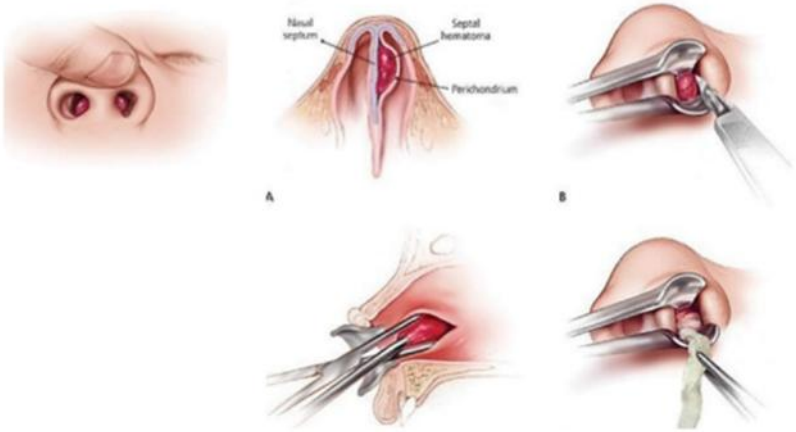

Drainage of septal hematoma

- الأختلاطات : خراج الوتيرة Septal abscess (خطورة خثار الجيب الكهفي بسبب العود الوريدي)
انثقاب الوتيرة بسبب انعدام التروية عن الغضروف
تعضي الورم الدموي مما يؤدي الى تليف و تسمك الغشاء المخاطي للوتيرة (انسداد أنف مزمن)
تشوه الأنف السرجي بسبب انعدام الدعم الغضروفي لظهر الانف

انثقاب الوتيرة Septal perforation :

الأسباب :

- كاختلاط للاجراءات الجراحية و الطبية على الوتيرة Iatrogenic : جراحة تقويم الوتيرة (الأشيع) – كي الرعاف (خاصة عند اجراء الكي بالجتين بنفس المكان) – الدك الأنفي Nasal packing
- رضي Traumatic : ورم دموي على الوتيرة مهمل – النكش الأصبعي المتكرر
- مدمني المخدرات : استنشاق الكوكائين
- الأمراض الحبيبومية المزمنة : الورم الحبيبي لواغنر Wegener s Granuloma - التدرن – الأفرنجي
- الأمراض الخبيثة : كارسينوما شائكة الخلايا SCC - اللمفوما T القاتلة على الخط المتوسط T Cell Lymphoma (كقاعدة عامة يجب أخذ خزعة من حواف الانثقاب في كل انثقاب وتيرة بدون قصة رض أو جراحة سابقة على الوتيرة)
- مجهول السبب

الأعراض :

- انسداد أنف بسبب اضطراب الجريان الصفائحي للهواء
- صوت صفير أثناء التنفس في الانثقابات الأمامية الصغيرة
- قشور أنفية و جفاف مخطية الأنف
- رعاف متكرر

التشخيص :

- تنظير الأنف الأمامي – تنظير بالمنظار الصلب Nasal endoscopy
- صورة شعاعية بسيطة للصدر , ANAC C - ESR– CRP. لنفي الأمراض الحبيبيومية المزمنة (واغنر)
- خزعة من حواف الانثقاب (وجود نسيج حبيبي على حواف الانثقاب – عدم وجود قصة رض أو جراحة سابقة على الأنف)

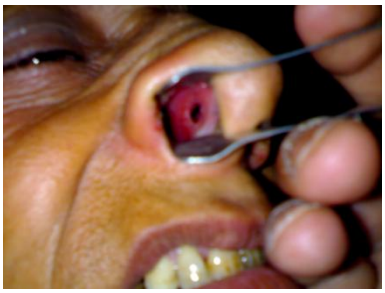

انثقاب الوتيرة

التدبير :

- غسولات أنفية ملحية – مراهم مطرية
- ترميم الانثقاب الجراحي بشرائح مخاطية (الانثقاب الأصغر من 2 سم)
- تركيب زر صنعي سيلاستيك Silastic button مكان الانثقاب

سيلان السائل الدماغي الشوكي من الأنف CSF leak :

الأسباب :

- رضي : رض على الرأس – حوادث السير – سقوط من شاهق يؤدي الى كسر في قاعدة الجمجمة الأمامية (بمستوى الصفيحة المصفوية عادةً - و أحيانا الجيب الوتدي او الجبهي)
- طبي المنشأ : اختلاط لجراحة الجيوب التنظيرية (أذية الصفيحة المصفوية) - جراحة انحراف لوتيرة
- القيلة الدماغية الخلقية – الأورام الخبيثة
- مجهول السبب (مثل ارتفاع التوتر داخل القحف مجهول السبب)

الأعراض :

- سيلان أنفي رائق وحيد الجانب من الأنف يزداد أثناء الانحناء للأمام (قصة رض أو جراحة حديثة على الأنف)
- شعور بطعم مالح في البلعوم
- يجب تمييز هذا السيلان عن السيلان التحسسي أو الالتهابي حيث لا يترافق مع أعراض تحسسية و يزداد اثنا ء الانحناء للامام و لا يمكن السيطرة عليه بالنشق الخلفي

سيلان السائل الدماغي الشوكي من الأنف

التشخيص :

- قصة رض على الرأس حديثة أو قديمة مع سيلان انف رائق احادي الجانب يزداد بالانحناء – قصة التهاب سحايا متكرر
- علامة الهالة Double ring sign_ : تقطير السائل عى ورق الترشيح يؤدي الى تجمع الدم في المنتصف و يحاط بهالة من السائل الدماغي الشوكي (لتمييز طبيعة السيلان)
- تحليل السائل الأنفي للتأكد من أنه سائل دماغي شوكي : السكر 3\2 من سكر الدم – البروتين أقل من 2 غ/ل – Transferrin Beta- 2 (الأكثر حساسية و الأكثر استخداماً حالياً لكشف السائل الدماغي الشوكي)
- طبقي محوري CT scan يمقاطع رقيقة للأنف و الرأس مع حقن مادة ظليلة Omnipaque يالقناة القطنية لتأكيد التشخيص و تحديد مكان السيلان بدقة – يمكن مشاهدة فقاعات هوائية ضمن النسيج الدماغي
- تنظير الانف مع حقن صبغة الفلوريسئين بالقناة القطنية (ممكن استخدامها أثناء الجراحة التنظيرية لتحديد مكان السيلان)
- المرنان MRI عند الشك بالقيلة السحائية الدماغية – يفضل بالزمن الثاني T2 حيث الاشارة عالية للسائل الدماغي الشوكي

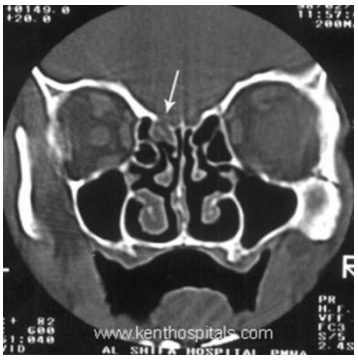

طبقي محوري يظهر مكان سيلان السائل الدماغي الشوكي

التدبير :

- المراقبة (معظم الحالات تشفى عفوياً) مع الانتباه لعلامات التهاب السحايا (حرارة– صداع– صلابة النقرة)
- تجنب الدك الأنفي أو إدخال أدوات غير عقيمة للجوف الأنفي (خطورة التلوث و التهاب السحايا)
- تجنب الكبس (الملينات في حالات الإمساك)
- صادات وقائية (مختلف عليها)
- وضعية نصف الجلوس
- خفض الضغط في السائل الدماغي الشوكي (شنت Shunt - مدرات ACETAZOLAMID)
- لقاح المستدميات النزلية و العقديات

- التداخل الجراحي بجراحة الجيوب التظيرية : و يستطب عند فشل المعالجة المحافظة و استمرار السيلان – تكرار التهاب السحايا أكثر من مرتين – يغلق مكان الناسور بطعم سفاقي من العضلة الفخذية مع نسيج شحمي يمكن استخدام غضروف الوتيرة
- التداخل الخارجي بالجراحة العصبية : الكسور الواسعة و المتعددة – أذية الصفيحة الخلفية للجيب الجبهي – فشل الجراحة التنظيرية مرتين
- الاختلاطات : التهاب السحايا (العقديات الرئوية)

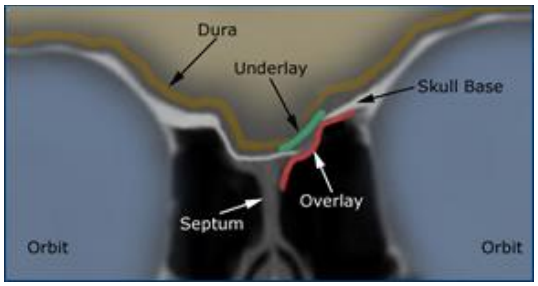

تدبير سيلان السائل الدماغي الشوكي بالجراحة التنظيربو بوضع طعم سفاقي مكان الانثقاب

الأجسام الأجنبية بالأنف Foreign bodies :

تشاهد عند الأطفال عادةً , قطع ألعاب بلاستسكية – خرزات – بذور – قطن – و الأخطر البطاريات الصغيرة حيث تسبب حرق واسع و تنخر بأنسجة الأنف بسبب تسرب المواد القلوية الكاوية و يجب ازالتها فورا .

<u>الأعراض و التشخيص :</u>

- قصة صريحة
- سيلان أنف قيحي كريه الرائحة وحيد الجانب (كل سيلان أنف قيحي وحيد الجانب يجب نفي الجسم الأجنبي)
- انسداد انف احادي الجانب
- التشخيص بتنظير الأنف الأمامي أو التنظير الصلب – صورة شعاعية بسيطة (جسم معدني)

جسم أجنبي بالأنف

<u>التدبير</u> :

- يمكن إزالة قطع القطن أو الورق عبر ملقط صغير خاص
- الأجسام المدورة يجب إزالتها عبر أداة كليلة خاصة (كروشيه) عبر إمرارها خلف الجسم الأجنبي و جره للأمام على طول قاع الأنف (يمنع استخدام الملقط خشية دفعه للخلف نحو البلعوم الأنفي و استنشاقه)
- قد نضطر لاستخراجه تحت التخدير العام بالتنظير عند الأطفال غير المتعاونين و الأجسام الأجنبية في القسم الخلفي للأنف

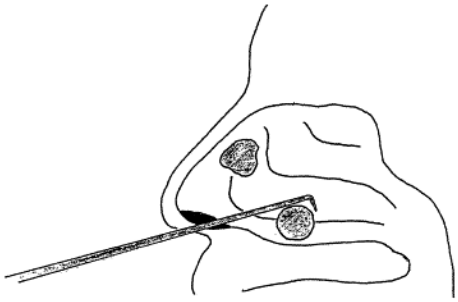

طريقة اتخراج الجسم الأجنبي من الأنف

الاختلاطات :

- تقيح جوف الانف و التهاب جيوب حاد
- حصية أنفية Rhinolith
- استنشاقه نحو الشجرة الرغامية القصبية

حصية الأنف Rhinolith :

ترسب بطيء لأملاح الكالسيوم و المغنزيوم حول نواة من جسم أجنبي مهمل أو خثرة دموية أو مفرزات مخاطية كثيفية في جوف الأنف مما يؤدي إلى تشكل الحصاة الأنفية , تنمو هذه الحصية ببطئ و قد تسبب تنخراً انضغاطياً للحاجز و جدار الأنف الوحشي

الأعراض :

- انسداد أنف وحيد الجانب
- سيلان انفي كريه الرائحة أحادي الجانب و قد يكون مدمى
- صداع وجهي أحادي الجانب بسبب التهاب جيوب مرافق
- رعاف متكرر أحادي الجانب

العلامات :

- بتنظير الأنف الأمامي يشاهد كتلة رمادية أو بنية أو سوداء مخضرة بسطح غير منتظم و ملمس حجري قاسي

التدبير :

- استخراج تحت التخدير العام

حصية أنف

إنحراف الوتيرة Deviated Nasal Septum :

الأسباب :

- الرض Trauma : قد يكون رض أنفي حديث أدى الى كسر بالعظم أو غضروف الوتيرة , أو يكون كسر قديم أثناء الطفولة , أو رض أثناء مخاض شاق عندما ينضغط الأنف أثناء مروره عبر القناة الولادية .
- وراثي : عدة أفراد بالعائلة يعانون من حاجز أنفي منحرف
- خلل تطوري : النمو غير المعتدل بين الحنك و قاعدة الجمجمة يؤدي إلى انحراف الونيرة و يشاهد عند التنفس الفموي المزمن أثناء الطفولة بسبب ضخامة الناميات حيث يسبب تبارز بالفك العلوي – مرضى انشقاق الشفة و الحنك

الأعراض :

- انسداد الأنف Nasal obstruction: قد يكون أحادي أو ثنائي الجانب بسبب ضخامة القرين السفلي المعاوضة في الطرف المقابل لجهة الأنحراف
- الصداع Headache : بسبب انضغاط الحاجز المنحرف على جدار الأنف الوحشي
- التهاب الجيوب المتكرر و المزمن Sinusitis : قد يؤدي الحاجز المنحرف إلى انسداد بفوهات الجيوب الأنفية مما يؤدي إلى ضعف تهوية الجيوب و سوء بتصريف مفرزات الجيوب
- الرعاف Epistaxis : جفاف مخاطية الأنف بسبب اضطراب الجريان الصفائحي للهواء داخل الأنف
- نقص و انعدام الشم Anosmia : بسبب عدم وصول الهواء المستنشق للمنطقة الشمية
- تشوهات الأنف الخارجي : قد يترافق انحراف الوتيرة مع انحراف ظهر الأنف الغضروفي و انحراف ذروة الأنف
- إلتهاب الأذن الوسطى المتكرر Recurrent otitis media : بسبب ضعف تهوية نفير أوستاش

العلامات :

تنظير الأنف : انحراف حاجز الأنف بشكل حرف C أو بشكل حرف S و يؤدي إلى انسداد ثنائي الجانب – مهماز Spurs يكون بشكل رف سفلي عند اتصال الغضروف مع القنزعة الفكية Maxillary Crest (يترافق مع انحراف في القنزعة الفكية) – و قد يشاهد انخلاع أمامي لحاجز الأنف باتجاه أحد جوفي الأنف (مشكلة تنفسية و جمالية) – تسمك نسيجي بالوتيرة (ورم دموي مهمل متعضي) .

و غالباً يشاهد ضخامة قرين سفلي معاوضة في الجهة المقابلة للإنحراف

انحراف الوتيرة

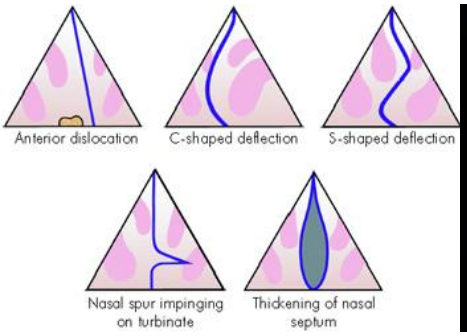

أنماط انحراف الوتيرة

الدرجات الصغرى من إنحراف الوتيرة و الغير عرضية لا تحتاج إلى معالجة , أما الانحرافات الأكثر شدة و المسببة لبعض أو كل الأعراض المذكوره أعلاه تحتاج إلى تداخل جراحي .

أنواع العمليات المجراة لتصحيح إنحراف الوتيرة :

- الاستئصال تحت المخاطية Submucous Resection : يتم استئصال القسم العظمي و الغضروفي للوتيرة بعد رفع الشريحة المخاطية السمحاقية للوتيرة و يحافظ على شريط بعرض 1 سم على الأقل عند ظهر الأنف و عند النهاية الذيلية من غضروف الوتيرة للحفاظ على دعم ظهر الأنف (نادراً ما تجرى حالياً)
- تقويم إنحراف الوتيرة Setoplasty : تداخل محافظ حيث يستأصل الأجزاء المنحرفة فقط من العظم و الغضروف و يتم اصلاحها و اعادة زرعها كلها أو جزء منها
- يتم تثبيت الوتيرة بعد الجراحة بزرع صفائح بلاستيكية على جانبي الوتيرة و تثبت بقطب عابرة , الهدف منها تثبيت الوتيرة على الخط الناصف , منع تشكل الورم الدموي على الوتيرة , الحماية من تشكل الالتصاقات الأنفية بين الوتيرة و الجدار الوحشي للأنف , يتم ازالة الصفائح باليوم السابع بعد الجراحة .

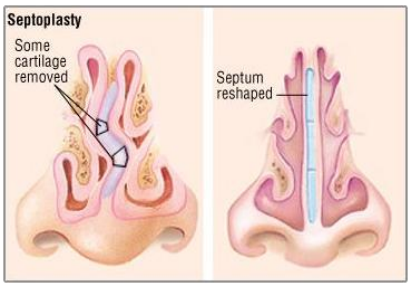

تقويم الوتيرة

اختلاطات جراحة تقويم الوتيرة :

- الرعاف & الانتان
- الورم الدموي على الوتيرة
- انثقاب الوتيرة عند حدوث انثقاب أو تنخر بالشريحة المخاطية السمحاقية بجتين متقابلتين
- الالتصاقات الأنفية بين الوتيرة و الجدار الوحشي للأنف Nasal synechiae
- تشوه الأنف و هبوط ظهر الأنف الغضروفي و ذروة الأنف عند الاستئصال المفرط لغضروف الوتيرة

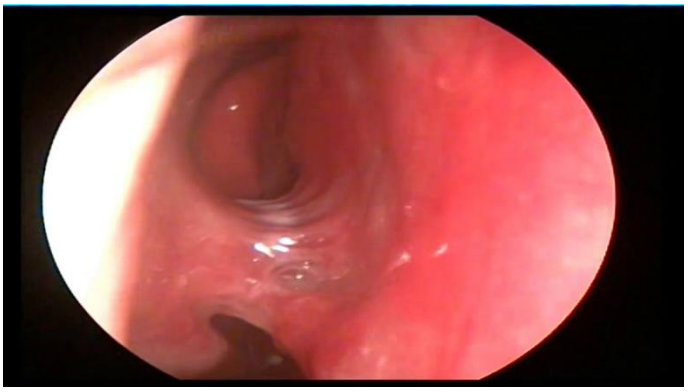

التصاقات أنفية بعد جراحة الوتيرة

ضخامة القرينات الأنفية Turbinates hypertrophy :

- ضخامة مزمنة على حساب القرينات الأنفية السفلية , و تعد من الأسباب الشائعة لانسداد الأنف أحادي أو ثنائي الجانب .

الأسباب :

- الاستشاق المزمن للمخرشات
- التهاب الأنف التحسسي المزمن
- ضخامة معاوضة في الجهة المقابلة لانحراف الوتيرة .
- تغيرات المناخ و تبدل درجات الحرارة
- التغييرات الهرمونية

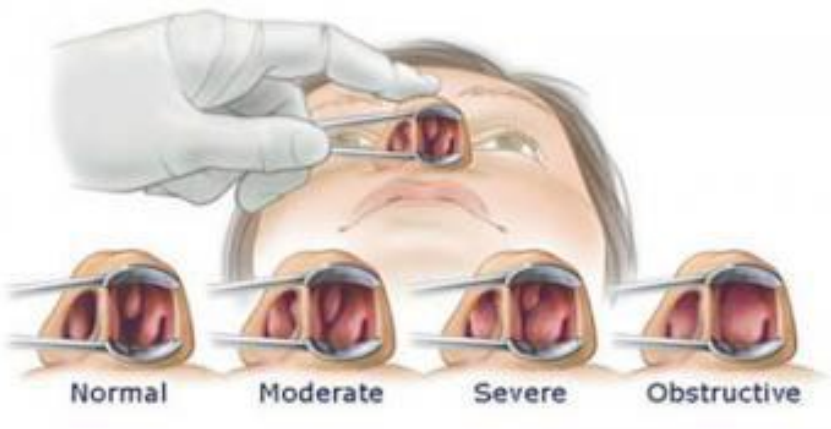

الأعراض و العلامات :

- احتقان و انسداد مزمن بالأنف
- شخير ليلي Snoring
- التهاب جيوب متكرر Recurrent Sinusitis
- بالفحص السريري : ضخامة بالقرين السفلي بجهة واحدة أو بجهتين مع احتقان بمخاطية القرين و في الحالات الشديدة تصبح المخاطية بيضاء مزرقة .

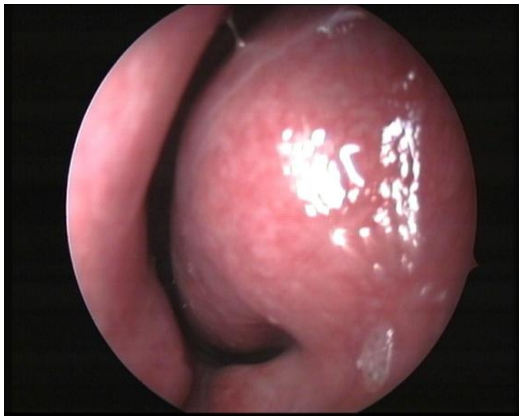

ضخامة القرين السفلي

التدبير :

- تجنب المخرشات و العوامل المؤهبة
- في الحالات الباكرة تعالج دوائياً ببخاخات الأنف الستيروئيدية Fluticason – Beclomethasone , مضادات الهيستامين Loratidine – Citrizine – Fexofinadine
- تستطب الجراحة في الأعراض المزمنة و المستمر و في حال عدم التحسن على العلاج الدوائي و خاصة في المراحل المتقدمة (مخاطية القرين بيضاء مزرقة)

أنوع التداخل الجراحي على القرينات :

- التخثير الكهربائي تحت المخاطية (نسبة النكس عالية – النزف أقل) Sub mucosa diathermy
- الاستئصال الجزئي للقرين السفلي , و يفضل أن تجرى بالتنظير لضمان استئصال القسم المتضخم من النهاية الخلفية للقرين (نسبة النكس أقل , النزف أكثر) Partial Inferior Turbinectomy
- الاستئصال تحت المخاطية (يحافظ على الغشاء المخاطي للقرين السفلي)
- الكي بالأمواج الراديوية Radiofrequency
-

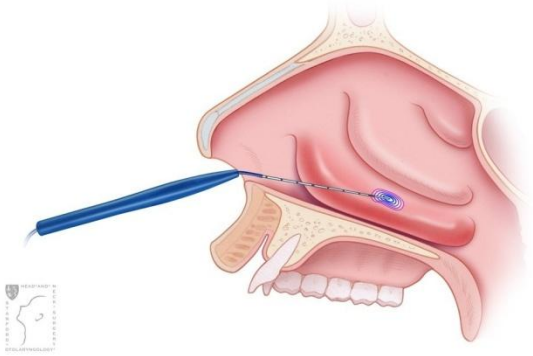

الكي تحت المخاطية (الكهربائي – الأمواج الراديوية)

اختلاطات الجراحة :

- الرعاف و أحيانا يكون غزير خاصة في الاستئصال الجزئي للقرين السفلي
- التهاب الأنف الضموري Atrophic Rhinitis عند الاستئصال الجائر للقرينات
- الالتصاقات الأنفية

- **الرعاف Epistaxis :**
- **الأسباب الموضعية:**
- مجهول السبب (90% من الحالات وغالباً من منطقة ليتل على مقدم الوتيرة) أو ضفيرة كسيلباخ تتوضع في القسم الأمامي السفلي للوتيرة و يشارك فيها
- الشريان الغربالي الأمامي
- الشريان الوتدي الحنكي
- الشريان الشفوي العلوي
- الشريان الحنكي الكبير

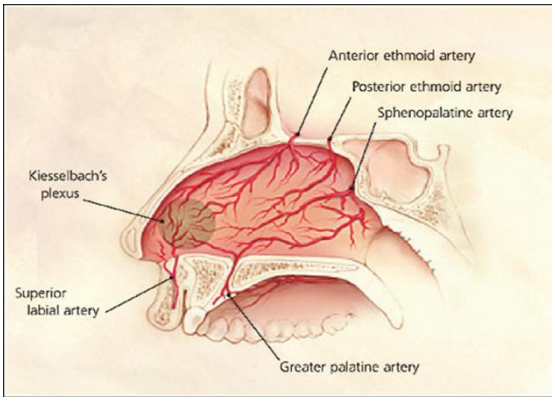

ضفيرة كسيلباخ

- الرض : النكش الاضبعي – رضوض الأنف الخارجية
- الولادي : متلازمة أوسلر ويبر رندو (اضطراب جسمي قاهر يصيب الطبقة العضلية المرنة للأوعية الدموية الصغيرة مما يؤدي الى توسع بالأوعية الشعرية في العديد من أجهزة الجسم , مما يسبب نزوف متعددة بالجسم (رعاف – نزوف هضمية – نزوف داخل القحف ....)
- انحراف وتيرة و تشكل القشور بسبب الجفاف المرافق لاضطراب الجريان الصفائحي للهواء الداخل للأنف
- الأورام (الورم الوعائي الليفي النازف عند اليفعان , التشوهات الوعائية الدموية– الأورام الخبيثة)

الأسباب العامة :

- ارتفاع التوتر الشرياني و يؤدي إلى رعاف خلفي عادةً
- ابيضاض الدم (نقص الصفيحات الدموية)
- اعتلالات التخثر (الناعور – داء فون وليبراند .....)
- أمراض الكبد (نقص عوامل التخثر)
- الأمراض الانتانية
- الأدوية المميعة للدم (الأسبرين , الوارفارين , الهيبارين ...)

التدبير الأولي :

- اجراءات الأسعافات الأولية ABC (تأمين طريق هوائي – التنفس – الدوران)
- تقييم و تصحيح نقص الحجم (فتح وريد – تعداد عام – سوائل وريدية – نقل دم)

السيطرة على الرعاف :

- الضغط على جناحي الأنف و انحناء الرأس للأمام
- سحب الخثرات من الأنف مع تطبيق مقبض وعائي موضعي (مضاد استطباب في الرعاف الناتج عن ارتفاع الضغط الشرياني)



وضعية ايقاف الرعاف

- الكي :
- كيميائيا (نترات الفضة) أو كهربائيا باستخدام المخثر الكهربائي
- يجري عند النزوف من نقطة نازفة واضحة (وعاء نازف)
- يمكن أن يجرى بالتنظير مع أو بدون تخدير عام في النزف الخلفي
- تجنب التخثير في نقطتين متقابلتين على الوتيرة لتجنب انثقاب الوتيرة .

كي الرعاف بنترات الفضة

دك الأنف الأمامي Anterior nasal packing :

- دك الأنف بشرائط الشاش المشبعة بالفازلين مع مراهم الصادات أو الدكات الأنفية القابلة للتمدد عند غمسها بالمحلول الملحي Merocel بهدف الضغط على مكان النزف
- يمكن استخدام الدكات الأنفية القابلة للامتصاص Surgicel , Gelfone
- يتم وضعها على طبقات بعد ازالة الخثرات الدموية
- تستطب في الرعاف الحاد الغير مسيطر عليه بالمعالجة المحافظة و الكي
- يحافظ على الدكات لمدة 2-5 أيام و يوضع المريض على صادات حيوية للوقاية من الصدمة الانتانية بالعنقوديات .
- المساوئ : سيئة التحمل عند المريض , انسداد الأنف , خطورة التنخر و انثقاب الوتيرة بسبب الضغط المفرط , قد تؤدي إلى التهاب الجيوب الأنفية بسبب انسداد فوهات الجيوب

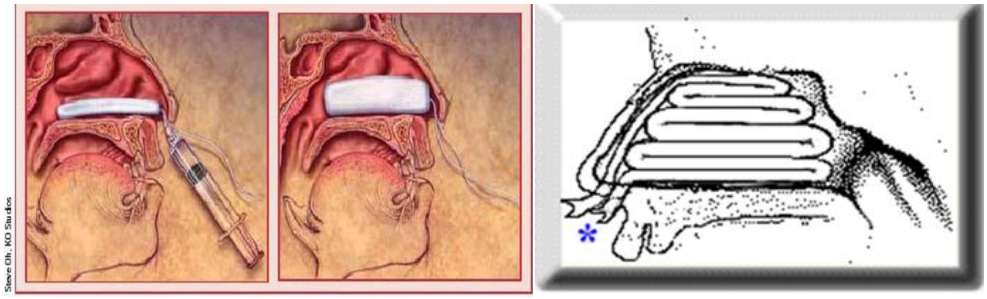

الدك الأنفي الأمامي

- دك الأنف الخلفي Posterior nasal packing

- يجرى بواسطة قثطرة فولي أو بالون الرعاف المزدوج
- يستطب في الرعاف الخلفي (نزف من الشريان الوتدي الحنكي) و يلاحظ النزف على الجدار الخلفي للبلعوم خلف شراع الحنك نحو البلعوم الفموي (الفحص عبر الفم)
- يتطلب قبول و مراقبة في المشفى (خطورة انسداد الطريق الهوائي) – دك أنفي أمامي – صادات وقائية
- المساوىء: خطر انسداد الطرق الهوائية , سيئة التحمل عند المريض , تطلب القبول في المشفى , سوء وظيفة نفير اوستاش بسبب الضغط على البلعوم الأنفي , خطر تنخر جناح الأنف مكان التثبيت الأمامي للدكة , مساوئ الدك الأمامي .

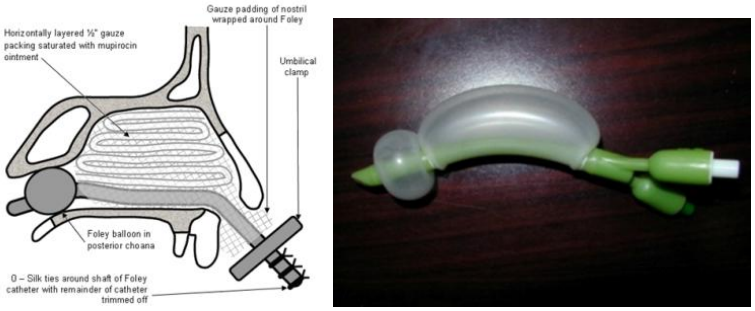

الدك الأنفي الخلفي باستخدام قثطرة فولي بالون الرعاف المزدوج

الربط الوعائي الجراحي :

الاستطباب : الرعاف الغير مسيطر عليه و المستعصي على العلاج بالوسائل السابقة .

ربط الشرايين الغربالية الأمامية و الخلفية عبر شق lynch

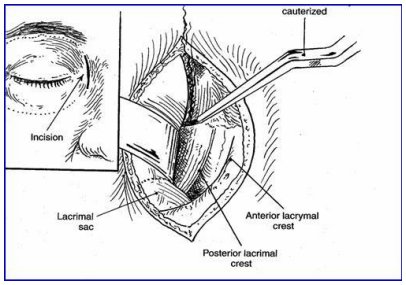

ربط الشريان الغربالي الأمامي عبر شق Lynch

- ربط الشريان الوتدي الحنكي بالتنظير أو تخثيره و يستطب في الرعاف الخلفي المستعصي عبر رفع مخاطية القسم الخلفي للقرين المتوسط و تحديد الشريان و ربطه

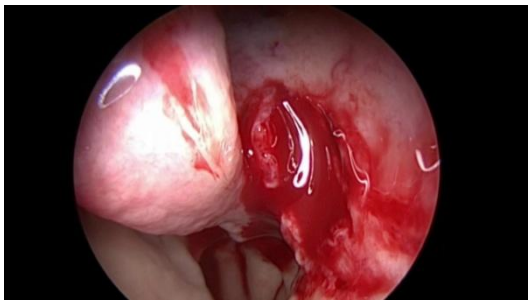

تحديد الشريان الوتدي الحنكي بالتنظير

- التصميم الشرياني (بتصوير الشرايين السباتية الظليل)
- ربط الأوعية المغذية (الفكي الباطن أو السباتي الظاهر) و يستطب بالرعاف الغزير المهدد للحياة و الغير مسيطر عليه

- المعالجة العامة:الراحة الفيزيائية، مهدئات و مسكنات، الأدوية المعززة للتخثر و الفيتامين K، ضبط الضغط الشرياني و تعويض الصفيحات الدموية في حال اضطرابها

أمراض الأنف الالتهابية :

التهاب دهليز الأنف و الدمل Nasal Vestibulitis :

الآلية الإمراضية : انتان بالعنقوديات يصيب الجزء الدهليزي المشعر من جوف الأنف (التهاب الأجربة الشعرية Folliculitis) و قد تتطور الحدثية المرضية إلى تقيح و تشكل خراج (دمل Furuncle)

الأعراض و العلامات : ألم حاد مع إحمرار و توذم بدهليز الأنف و ذروة و جناح الأنف , ارتفاع حرارة .

الاختلاطات : خراج الوتيرة – تشوه الأنف السرجي – خثار الجيب الكهفي

التدبير : في الحالات البسيطة صادات حيوية فموية مع مراهم الصادات , الشق و التفجير في حال تشكل الخراج مع صادات وريدية

التهاب دهليز الأنف

فيمة الأنف Rhinophyma

فرط تصنع بالغدد الذهمية على الجلد المغطي للقسم الغضروفي من الأنف الظاهر , تترافق مع الدويدية الجريبية Demodex folliculorum

عادة تصيب الذكور بعمر 40-60 سنة

الأعراض و العلامات : : تبدأ على شكل عد وردي Acne rosacea مع ارتكاس توهجي عند البلوغ , يصبح الجلد فيما بعد دهنياً كيسياً سميكاً , في المراحل المتأخرة تتشكل حفيرات كبيرة , شقوف , تفصصات , و كتل معنقة تشوه شكل الأنف و تحوله الى مجرد ذروة مفصصة متورمة كبيرة قد تؤدي الى انسداد أنف .

فيمة الأنف

قد تحوي كارسينوما قاعدية الخلايا BCC

التدبير : يعالج التشوه الشكلي جراحياً من خلال الاستئصال الجلدي كامل أو جزئي السماكة , الليزر التطعيم الجلدي

التهاب الأنف الفيروسي (الزكام الشائع Common Cold) :

إنتان مخاطية الأنف بالفيروسات الأنفية Rhinovirus (الأشيع 30-50 % , الفيروسات التاجية Corona Virus (10-15%) , الفيروسات نظير الأنفلونزا Para- influenza virus , الفيروس التنفسي المخلوي Respiratory syncytial virus , الفيروسات الغدية Adenovirus , الفيروسات المعوية Enterovirus)

الأعراض و العلامات و المراحل :

1 - المرحلة البئية الجافة Prodromal : جفاف و حس تخريش بالأنف , حمى منخفضة , قشعريرة , تعب عام
2 - المرحلة النزلية Catarrhal : سيلان أنفي مائي رائق , احتقان و انسداد أنف , دماع , سوء الأعراض العامة
3 - المرحلة المخاطية Mucous : سيلان أنفي لزج (سيلان غامق أخضر ذو رائحة في حال حدوث الانتان الثانوي الجرثومي)

الاختلاطات : التهاب جيوب حاد – التهاب أذن وسطى حاد

التدبير : علاج عرضي (مسكنات – مضادات احتقان فموية و جهازية – ترطيب جوف الأنف) – صادات حيوية في حال الشك بإنتان جرثومي ثانوي فقط .

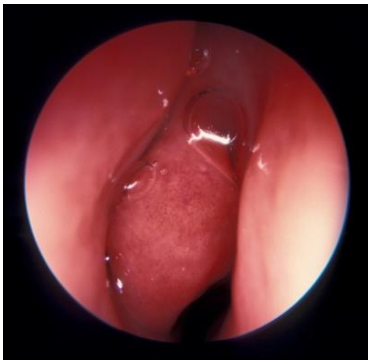

التهاب الأنف الفيروسي

الورم المصلب للأنف Rhinoscleroma :

داء حبيبومي مترقي يصيب الطريق التنفسي العلوي و ينجم عن الانتان بالكليبسلا المصلبة للأنف Klebsiella rhinoscllromatis (عصية فريش Frisch) .

المرض مستوطن في أوربا الشرقية , شمال إفريقيا , أمريكا اللاتينية , جنوب أسيا .

يمر المرض بثلاث مراحل (كل مرحلة قد تستغرق عدة سنوات) :

1 - المرحلة النزلية Catarrhal : يتظاهر بسيلان أنفي قيحي مزمن – انسداد أنف - فقد شم – قشور أنفي بلون قرص العسل
2 - المرحلة الحبيبومية Granulomatous : نسيج حبيبومي غير مؤلم داخل جوف الأنف و الطريق التنفسي العلوي (قد يصيب الحنجرة و الرغامى) – انثقاب وتيرة – تسمك الحنك الرخو – رعاف
3 - المرحلة التليفية Fibrotic : تشفى الأفات تاركة تندباً ليفياً واسعاً (تضيق أنفي ليفي كثيف في مجرى الأنف) – تشوه الأنف الخارجي – صرير (تليف الحنجرة و انسداد الطريق الهوائي)

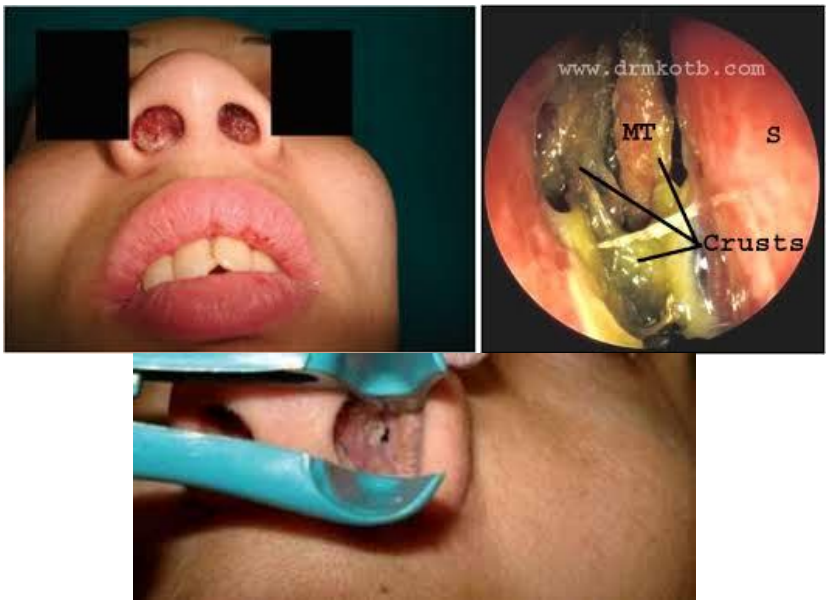

الورم المصلب للأنف – المرحلة النزلية – المرحلة الحبيبومية - المرحلة التليفية

التشخيص : الخزعة النسيجية (خلايا ميكوليكز Mikullicz cell -أجسام روسيل Russell bodies , فرط تصنع بشروي كاب - , الزرع , عيار الأضداد المصلية

التدبير :صادات حيوية طويلة الأمد (حسب نتيجة الزرع و التحسس) – التنضير الجراحي المحافظ – استئصال الأفات بالليزر .

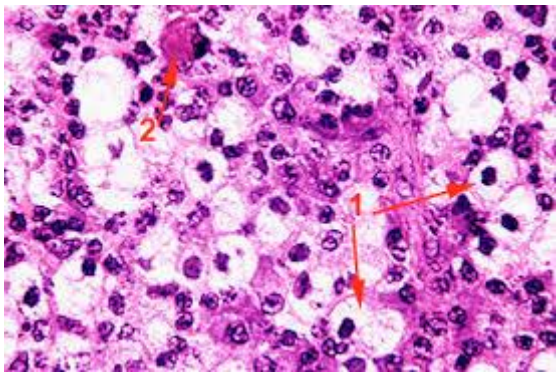

التهاب الأنف التحسسي Allergic Rhinitis :

الآلية الامراضية :

- طور الارتكاس الأولي : يحدث خلال الخمس دقائق الأولى من التعرض للمادة المحسسة (المستضد) , حيث يؤدي التعرض للمستضد لتحرر كميات من IgE , الذي يرتبط بدوره بالخلايا البدينة ممل يؤدي إلى نزع تحببها و اطلاق الوسائط التحسسية (الهيستامين – السيروتونين – البروستاغلاندينات) المسؤولة عن الأعراض البدئية : عطاس – سيلان أنفي مائي – حكة أنفية – دماع
- طور الارتكاس الثانوي : يحدث خلال 4-6 ساعات من التعرض للمواد المحسسة ,حيث تحرض فيه اللوكوترينات (IL 5) كل من هجرة و زيادة انتاج الأيوزينات من نقي العظام و تزيد من الوذمة النسيجية . تؤدي ارتكاسات الطور المتأخر إلى انسداد الأنف و الاحتقان الأنفي المرافق لالتهاب الأنف التحسسي .

أنماط التهاب الأنف التحسسي :

- **النمط الفصلي:** تظهر الأعراض غالباً بفصل الربيع – المحسسات : غبار الطلع
- **النمط السنوي:**الأعراض مستمرة على مدار العام – المحسسات : العث و الغبار المنزلي، أبواغ الفطور، شعر الحيوانات، المواد في بيئة العمل

الأعراض و العلامات :

الأعراض و العلامات الأنفية : العطاس – سيلان الأنف المائي – الحكة الأنفية – انسداد الأنف (أكثر وضوحاً في النمط السنوي)

بفحص الأنف : مخاطية شاحبة مزرقة مع ضخامة بالقرينات الأنفية السفلية (سبب انسداد الأنف)

الأعراض و العلامات العينية : حكة – دماع – حرقة بالعين – هالة قاتمة تحت العين – احتقان ملتحمة تحسسي

الأعراض و العلامات الأخرى : حكة بالبلعوم – حس ضغط و انسداد في الأذن بسبب انسداد نفير أوستاش المرافق – سحنة الناميات عند الأطفال - بروز النسيج اللمفاوي البلعومي (مظهر حجارة الرصيف Cobblstoning)

التهاب الأنف التحسسي

التدبير :

- تجنب المواد المحسسة
- مضادات الهستامين الفموية : يفضل استخدام الجيل الثاني حيث أنها لاتعبر الحاجز الدماغي الشوكي و بالتالي لا تسبب النعاس و منها Loratidine – Cetrizine – Fexofenadine
- مضادات اللوكوترينات : تفيد في إراحة أعراض الطور المتأخر من التحسس Montilukast
- مضادات الهستامين الموضعية
- الكروموغليكات الموضعي و العام (مثبت الخلايا البدينة)
- الستيروئيدات الموضعة ضمن الأنف : من أكثر الأدوية فعالية في تدبير أعراض الطور الباكر و المتأخر لالتهاب الأنف التحسسي – يجب استخدامها بانتظام و لمدة عدة أسابيع منها Fluticason – Beclomethasone
- الستيروئيدات الجهازية : قد تعطى بشكل فموي في الأعراض الشديدة Predensolone - ستيروئيدات مديدة التأثير Triamsinolon و تسيطر على الأعراض لمدة 3-6 أشهر (يجب الأخذ بالاعتبار التأثيرات الجانبية للكورتزون عند إعطاء هذه الأدوية)
- المعالجة المناعية وإزالة التحسس: المعالجة الشافية الوحيدة لالتهاب الأنف التحسسي حيث يعطى المريض جهازيا مستحضرات من المواد التي يتحسس عليها (تحدد بالاختبارات الجلدية للتحسس) بجرعات مدروسة متزايدة تدريجيا تؤدي مع الزمن إلى تحرر IgG لهذه المستضدات , ترتبط بمستقبلات IgE على الخلايا البدينة فتمنع من تحريضها عند التعرض اللاحق للمواد المحسسة .
تستطب عند الأعراض الشديدة المستمرة – عدم القدرة على تجنب الروائح المحسسة – فشل المعالجة الدوائية تستمر المعالجة لمدة 2-3 سنوات .
- المعالجة الجراحية لضخامة القرينات المرافقة (كي – استئصال جزئي) Partial inferior Turbinatectomy

التهاب الأنف المحرك الوعائي Vasomotor rhinitis:

- ارتكاس الغشاء المخاطي للأنف لعوامل غير أرجية تسبب فرط الفعالية نظير الودية في الأنف المسؤول على السيلان المائي الأنفي الغزير و الاحتقان الأنفي المميزين لالتهاب الأنف المحرك الوعائي
- الأسباب:
  - تبدلات الحرارة و الرطوبة المفاجئة
  - المخرشات مثل الغبار، التدخين... ...
  - التبدلات الغدية : الحمل، الضهي
  - الأدوية: خافضات الضغط، مانعات الحمل ...
  - الانفعال العاطفي ..
- المظاهر السريرية:
  - تشبه أعراض التهاب الأنف التحسسي لكن العرض الرئيسي هنا السيلان المائي الأنفي الغزير مع سلبية الاختبارات التحسسية

- المعالجة:
  - الدوائية: ابراتروبيوم Ipratropuim(بخاخ أنفي مضاد للأستيل كولين) - ستيروئيدات أنفية
  - الجراحية: قطع عصب فيديوس (يحوي العصب الصخري السطحي الكبير المسؤول عن التعصيب نظير الودي الأفرازي للأنف) ، خزع & كي القرينات الأنفية لعلاج انسداد الأنف المرافق

التهاب الأنف الدوائي

- ارتكاس التهابي لمخاطية الأنف تالي للاستخدام المديد لمضادات الاحتقان الموضعية حيث يؤدي ذلك لتوسع وعائي ارتكاسي واحتقان و انسداد أنف مزمن بسبب ضخامة القرينات الأنفية المرافق

- المعالجة:
  - إيقاف مضادات الاحتقان الموضعية (تجنب استخدامها أكثر من 5 أيام) – يمكن في الفترة الأولى استخدام مضادات الاحتقان الفموية لنساعد المريض على ايقافها
  - الستيروئيدات الموضعية
  - خزع أو كي القرينات

التهاب الأنف الضموري Atrophic rhinitis:

- عسر تصنع لمخاطية الأنف يؤدي إلى ضمور مخاطية الأنف و القرينات الأنفية حيث يتحول جوف الأنف إلى جوف واسع مليء بالقشور الأنفية

- الأسباب:
  - التهاب الأنف الضموري البدئي (**نتن الأنف Ozena**): غير معروف السبب , قد يكون بسبب انتان أو سوء تغذية أو مناعة ذاتية أو عوامل وراثية
  - التهاب الأنف الضموري الثانوي (الأشيع) : ينجم عن الاستئصال الجراحي الجائر على القرينات الأنفية ظناً من الجراح المبتدئ أن ذلك سيحسن وظيفة التنفس الأنفي عند المريض .

- المظاهر السريرية:
  - انسداد أنف مزمن بسبب اضطراب الجريان الصفائحي للهواء
  - قشور أنفية صفراء قيحية بسبب جفاف الأنف و الانتان المرافق
  - رائحة نفس كريهة
  - سيلان أنف خلفي
  - الرعاف

- **المعالجة:**
  - المحافظة: غسول أنف متكررة، دكات سكر بالغليسيرين، معالجة السبب
  - الجراحية: تضييق الحفرة الأنفية أو إغلاق المنخر لعد أشهر

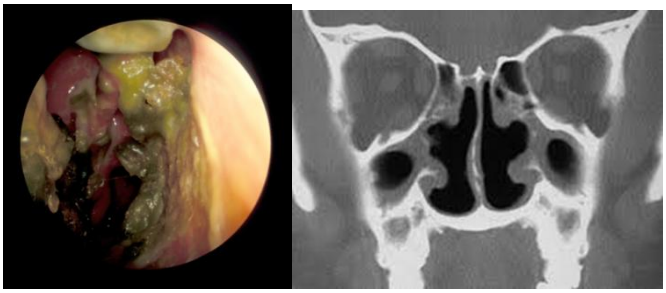

التهاب الأنف الضموري

الورم الحبيبي لواغنر WEGENER GRANULOMATOSIS :

اضطراب مناعي ذاتي يؤدي إلى التهاب أوعية Vasculitis مع ميل لإصابة الطريق التنفسي العلوي و السفلي .

الثلاثي النموذجي لواغنر :

1 - أورام حبيبومية متنخرة Necrotizing granulomas في الطريق التنفسي العلوي و السفلي
2 - التهاب كبب و كلية Glomerulonephritis
3 - التهاب أوعية Vasculitis

الأعراض و العلامات السريرية :

الشكل المحدود يتظاهر بإنتان تنفسي علوي و التهاب جيوب متكرر غير مستجيب على العلاج التقليدي مع سيلان أنفي مدمى و ألم منتشر على ظهر الأنف .

الفحص السريري لجوف الأنف : قشور أنفية تملأ جوفي الأنف مع مخاطية أنفية هشة و نازفة , انثقاب وتيرة مع حواف مخاطية نازفة حبيبومية , تشوه الأنف السرجي Saddle nose deformity (نتيجة تنخر غضروف الوتيرة)

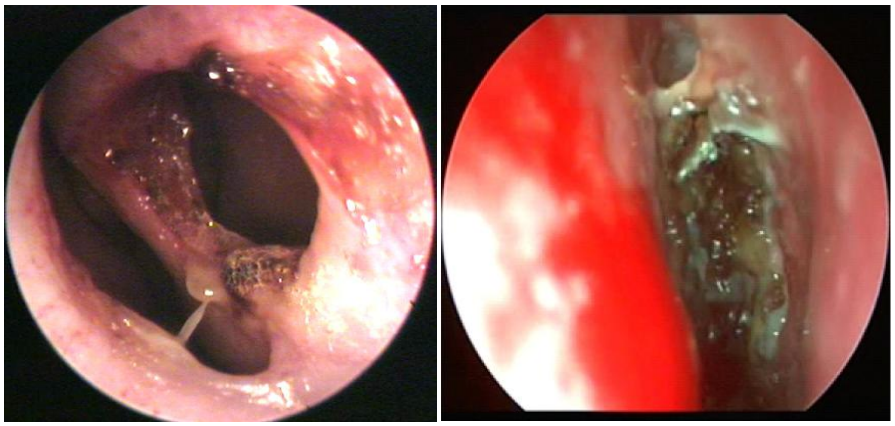

داء واغنر — انثقاب وتيرة ناتج عن داء واغنر

تشوه الأنف السرجي – الناتج عن تنخر غضروف الوتيرة

الأعراض الأخرى : تقرحات فم و بلعوم , تضيق تحت المزمار Subglottic stenosis , نقص سمع توصيلي بسبب التهاب أذن وسطى مصلي مزمن Chronic serous otitis media , نقص سمع حسي عصبي SNHL

أعراض عامة : حمى , أفات جلدية , دعث , تعرق ليلي , ألام مفصلية , ألام عضلية

الشكل المتقدم يتظاهر بإعراض رئوية و كلوية .

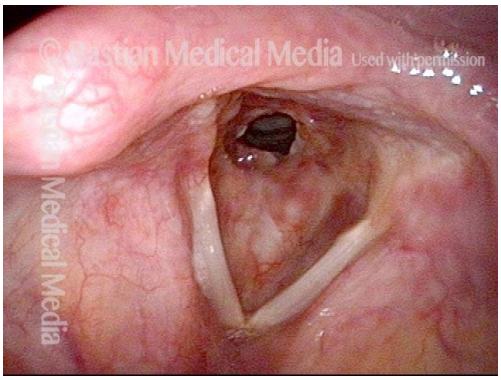

تضيق تحت المزمار الناتج عن داء واغنر

المعايير السريرية التشخيصية :

1 - تحليل بول و راسب (يظهر اصابة كلوية)
2 - صورة شعاعية بسيطة للصدر (ارتشاحات رئوية)
3 - تحاليل دموية نوعية C-ANCA ايجابي في 90% من الحالات في المراحل المتقدمة
4 - خزعة من جوف الأنف أومن الرئة (حبيبومات نخرية , خلايا عرطلة متعددة النوى , التهاب أوعية)
5 - خزعة كلية

<u>التدبير :</u>

تعالج الأعراض الأنفية بالستيروئيدات الموضعية و الغسولات الأنفية المتكررة بالإضافة إلى علاج التهاب الجيوب بالمضادات الحيوية

يتم تدبير الداء بالستيروئيدات الفموية (Prednisone) و مثبطات المناعة (Cyclophophamid , Methotrexate)

الساركوئيد SARCOIDOSIS :

التهاب حبيبومي مزمن يصيب العديد من الأعضاء مع سيطرة التظاهرات الرئوية .

الأعراض في الرأس و العنق : ضخامة عقد لمفاوية رقبية , الحمى النكفية العنبية Uveoparotid Fever(داء هيرفوردت Heer fordt s disease) و تتظاهر بالتهاب عنبة , شلل عصب وجهي , ضخامة غدة نكفية , نقص سمع حسي عصبي

الأعراض الأنفية : أعراض لا نوعية (انسداد أنف – سيلان أنفي – التهاب جيوب متكرر)

العلامات السريرية الأنفية : عقيدات مصفرة تحت الغشاء المخاطي ناتجة عن الارتشاح الحبيبومي لمخاطية الأنف– قشور أنفية – انثقاب وتيرة

التشخيص : خزعة من الآفات الأنفية تبدي نسيج حبيبي غير متجبن Noncaseating granulomas , صورة بسيطة للصدر تظهر ضخامات عقدية في سرة الرئة ثنائية الجانب Bilateral hilar adenopathy , ارتفاع عيار الخميرة المحولة للأنجيوتنسين مخبريا في الدم Angiotensin-converting enzyme , ارتفاع مستوى الكالسيوم بالدم .

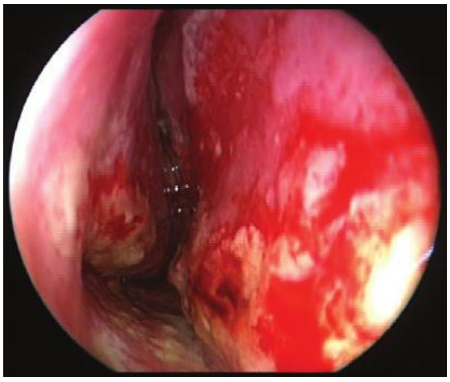

تظاهرات الساركوئيد في جوف الأنف

التدبير :

الستيروئيدات الموضعية (البخاخات – حقن ضمن الأفة) , الستيروئيدات الجهازية , مثبطات المناعة في الحالات الشديدة

متلازمة شيرغ – شتراوس (التهاب الأوعية الحبيبومي التحسسي المزمن)
CHURG – STRAUSS SYNDROME

هو التهاب أوعية تحسسي نخري مترافق مع نسيج حبيبي يصيب الأوعية الصغيرة و المتوسطة يترافق مع الربو و كثرة الأيوزينات في الدم > 10 % .

الأعراض و العلامات :

يتطور المرض على ثلاث مراحل :

1 - المرحة الأولى قد تستمر لعدة سنوات و يتظاهر بالتهاب أنف تحسس و بوليبات أنفية (70%) و بدء ظهور أعراض الربو
2 - المرحلة الثانية تتظاهر بزيادة الأيوزينات في المصل و الأنسجة مثل الرئة (Loffler s syndrome) و الجهاز الهضمي , اشتداد أعراض الربو – ايجابية P-ANCA (غير نوعية للمرض)
3 - المرحلة الثالثة تشمل التهاب الأوعية النخري في مختلف الأجهزة , يصيب الأعصاب المحيطية , احتشاء العضلة القلبية (اصابة الأوعية الأكليلية) , اصابة الكلية .

التدبير : ستيروئيدات قشرية (Prednisone 1 mg/Kg/d) , مثبطات مناعة Cyclophosphamid في الحالات المهددة للحياة , معالجة دوائية للأعراض الأنفية و استئصال البوليبات الأنفية بجراحة الجيوب التنظيرية .

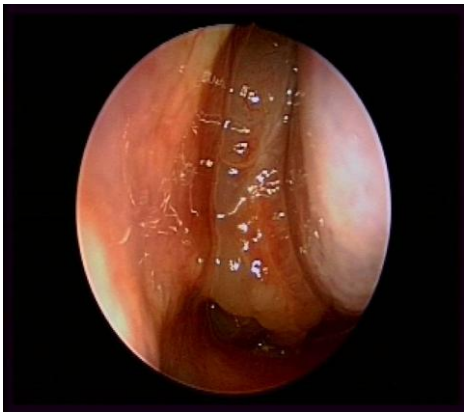

بوليبات أنفية تحسسية – داء شيرغ شتراوس

التهاب الأنف الحملي

احتقان و انسداد أنفي و بشكل أساسي خلال الثلث الثاني من الحمل بسبب التغييرات الهرمونية أثناء الحمل , تتحسن هذه الحالة مباشرةً بعد الولادة عادةً

التدبير : المعالجة الموضعية بالغسولات الأنفية الملحية (الأكثر أماناً خلال الحمل) – ستيروئيدات أنفية مع الأخذ بعين الاعتبار الآثار الجانبية على الحمل (Type C حسب تصنيف الأدوية أثناء الحمل)

التهاب الجيوب الأنفية Sinusitis

- التعريف :التهاب الغشاء المخاطي المبطن للجيوب الأنفية
- التصنيف: حسب مدة الأعراض:
  - التهاب الجيوب الحاد (< 4 أسابيع) Acute Sinusitis
  - التهاب جيوب تحت حاد (4- 12 أسبوع) Subacute Sinusitis
  - التهاب الجيوب المزمن (> 12 اسبوع) Chronic Sinusitis

التهاب الجيوب الأنفية الحاد Acute Sinusitis :

- التعريف:التهاب حاد في الغشاء المخاطي المبطن للجيوب يستمر لمدة أقل من 4 أسابيع مع تراجع تام بالأعراض
- الآلية الامراضية : قد يتلو التهاب أنف فيروسي أو التهاب أنف تحسسي يؤدي إلى وذمة بالغشاء المخاطي للأنف مما يؤدي إلى انسداد فوهات الجيوب الأنفية مما يمنع تصريف مفرزات الجيوب الأنفية و تتعرض لاحقا لانتان جرثومي نتيجة ركودة المفرزات و ضعف تهوية الجيب
- العوامل الممرضة :

- فيروسي : الفيروسات الأنفية Rhinovirus – البارأنفلونزا Parainfluenza Virus
- جرثومي : العقديات الرئوية Streptococcus pneumoniae و المستدميات النزلية Haemophilus influenzaو المواراكسيلا Moraxella catarrhalis- العقديات Streptococcus- العنقوديات Staphylococcus

– **التهاب الجيب الفكي سني المنشأ** يؤدي الى التهاب جيب فكي وحيد الجانب ناتج عن إنتان باللاهوائيات.

- الانتان السني أو حول السن (ضاحك ثاني أو رحى أولى)
- الناسور الغاري الفموي بعد قلع الضاحك الثاني العلوي أو الرحى الأولى أو الثانية العلوية

- الأعراض:
  - عامة: انسداد أنف و مفرزات قيحية مخاطية من الأنف , سيلان أنف خلفي , رائحة نفس كريهة , نقص شم , حمى , و دعث .
  - الألم الوجهي و الصداع:
  - يتوضع الألم فوق الجيب المصاب:
    - التهاب الجيب الفكي : فوق الوجنة و الأسنان العلوية
    - التهاب الجيب الجبهي: فوق الجبهة و الحاجبين
    - التهاب الجيوب الغربالية: حس ضغط و ألم بالعينين
    - التهاب الجيب الوتدي: خلف الحجاج و الناحية القذالية

- يتفاقم الألم بالانحناء للأمام أثناء السجود
- الألم أشد صباحا و يتحسن بعد الظهر (تصريف بالجاذبية)
- يجب الشك بالتهاب الجيوب الأنفية الحاد في حال استمرار التهاب الطرق التنفسية الفيروسي لمدة أكثر من 10 أيام , و في حال تفاقم الأعراض بعد 5-7 أيام .
- قد يترافق بألم و حس ضغط و انسداد في الأذن نتيجة انسداد نفير أوستاش .

- العلامات:
  - الفحص الوجهي: مضض بجس الجيب المصاب
  - فحص جوف الأنف: احتقان شديد بمخاطية الأنف مع مفرزات قيحية تسيل من فوهات الجيوب (الصماخ المتوسط عادةً) و تملأ جوف الأنف
- الاستقصاءات:
  - صورة شعاعية بسيطة للجيوب (ووترز – كالدويل – الجانبية) يظهر سوية سائلة غازية أو كثافة شاملة في الجيوب المصابة – الطبقي المحوري عند الشك بالاختلاطات
  - الزرع و التحسس لدراسة الجراثيم المسببة
- التدبير :
  - الدوائية: صادات حيوية (AMOXICILLINE + CLAVULANIC ACIDE) لمدة 14 يوم ومضادات احتقان عامة و موضعية , خافضات حرارة و مسكنات ألم .
  - الجراحية: فشل العلاج الدوائي أو حدوث الاختلاطات (تفجير الجيب عبر فوهته الطبيعية بالجراحة التنظيرية)

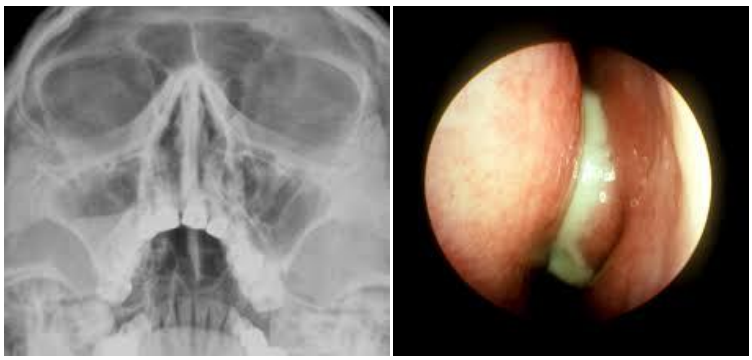

التهاب الجيوب الحاد

التهاب الجيوب المزمن Chronic Sinusitis :

التعريف : التهاب الغشاء المخاطي المبطن للجيوب الأنفية لمدة أكثر من12 أسبوع

الألية الإمراضية :

- انسداد تشريحي في فوهات الجيوب الأنفية و المعقد الصماخي في القرين المتوسط (انحراف وتيرة , التهاب أنف تحسسي , بوليبات أنفية , تهوي القرين المتوسط ...)
- آلية مرضية فيزيولوجية : متلازمة كارتاجينر (خلل بوظيفة الأهداب) , التليف الكيسي (سماكة المفرزات المخاطية)

الأعراض و العلامات السريرية :

الأعراض:صداع وجهي خفيف إلى متوسط الشدة يزداد أثناء السجود , انسداد أنف , سيلان مخاطي قيحي أمامي , سيلان أنف خلفي

العلامات: مخاطية الأنف محتقنة متوذمة مع مفرزات مخاطية قيحية من الصماخ المتوسط

الاستقصاءات: تصوير طبقي محوري (سماكة نسيجية ضمن الجيوب مع انسداد فوهات الجيوب الأنفية) ، زرع وتحسس للمفرزات

العضويات: العنقوديات , اللاهوائيات , سلبيات الغرام

التدبير : -

- علاج السبب
- مضادات حيوية 3-6 أسابيع (الفلوركينولونات)
- مضادات الاحتقان , غسول أنفي ملحي
- ستيروئيدات أنفية
- جراحي (جراحة جيوب تنظيرية) في حال فشل المعالجة (فتح فوهات الجيوب الأنفية و استئصال المخاطية المريضة)

التهاب جيوب مزمن (طبقي محوري)

التليف الكيسي Cystic Fibrosis

- هو اضطراب وراثي جسمي مقهور يؤدي إلى ضعف في نقل شاردة الكلور عبر الغشاء الخلوي وهذه بدوره يؤدي إلى وظيفة غير طبيعية في الغدد خارجية الإفراز مما يؤدي إلى مفرزات مخاطية لزجة و كثيفة
- يتظاهر على شكل اضطرابات رئوية مترقية و أمراض كبدية بنكرياسية صفراوية بالإضافة لإمراضية الجيوب الأنفية بسبب سماكة المفرزات و صعوبة تصريفها و بالتالي تعرضها للأنتان
- قد يترافق بتشكل بوليبات أنفية (البوليبات الأنفية عند الأطفال يجب نفي داء التليف الكيسي)
- معدل أعلى للأنتان بالعصيات الزرق و العنقوديات الذهبية بما فيها المقاومة للميتيسلين

متلازمة كارتاجينر Kartagner s Syndrome :

- خلل وراثي يؤدي إلى عسر بحركة الأهداب
- يتميز بالثلاثي : التهاب جيوب مزمن (بسبب عدم تصريف مفرزات الجيوب الأنفية نيجة خلل بوظيفة أهداب الغشاء المخاطي) – توسع قصبات – انقلاب أحشاء
- يترافق مع التهاب أذن وسطى مصلي – عقم ذكري
- التدبير :
  - مضادات حيوية – موسعات قصبية – حالات مخاط
  - تقميم جراحي للجيوب الأنفية بمكان سفلي (تصريف بالجاذبية)

التهابات الجيوب الفطرية :

1 - الكرة الفطرية Fungal ball
2 - التهاب الجيوب الفطري التحسسي Allergic fungal sinusitis
3 - التهاب الجيوب الفطري الغازي الحاد Acute invasive fungal sinusitis

الكرة الفطرية (التهاب الجيوب الفطري غير الغازي) Fungal ball

- التعريف:إنتان فطري غير غازي يصيب الشخص الثوي مناعياً , معظم الحالات يصيب جيب فكي معزول و أحيانا الجيب الوتدي
- الأسباب:الرشاشيات Aspergillus
- الأعراض:ألم كليل مزمن فوق الجيب المصاب (الفكي بجهة واحدة غالباً) , و يترافق مع ألم أسنان علوية و قد يتطور إلى حس خدر ونمل .
- الاستقصاءات:
  - تصوير طبقي محوري (وجود كثافة جيب شاملة مع كثافات معدنية ضمنها)
  - خزعة والزرع على وسط فطري
- العلاج:استئصال جراحي بالجراحة التنظيرية مع تهوية الجيب

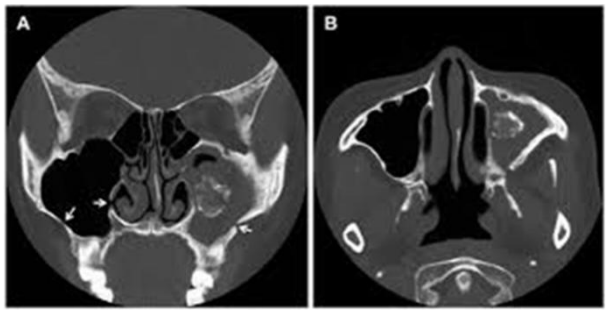

الكرة الفطرية

التهاب الجيوب الفطري التحسسي Allergic fungal sinusitis (AFS) :

- ارتكاس مناعي تحسسي للفطور , حيث يلعب العامل الفطري هنا دور مستضد يحرض آلية تحسسية مناعية تؤدي إلى تشكل بوليبات أنفية و مخاط تحسس أيوزيني مميز , يصيب المرضى التأتبيين و مرضى الربو التحسسي
- **الأسباب:** فطور متعددة أهمها الرشاشيات أو بالفطور الجلدية الترابية
- **الأعراض والعلامات:**
  - أعراض التهاب الجيوب المزمن (صداع , سيلان أنفي مخاطي .,, انسداد أنف ..) مع أعراض تحسسية مزمنة (عطاس , حكة , دماع ..)
  - بوليبات أنفية متعددة مع تراكم للمخاط التحسسي Allergic mucin في الصماخ المتوسط و الجيب المصاب

- **الاستقصاءات:**

  – تصوير طبقي محوري: كثافة جيبية غير متجانسة مع بقع عالية الكثافة , توسع بالجيوب المصابة مع ترقق العظم المحيط بالجيب

  – اختبارات تحسس جلدية للفطور

  – الخزعة النسيجية

  – دراسة المخاط التحسسي (تراكم الايوزينات)

  – الزرع الفطري

- **العلاج:**

  – جراحة جيوب تنظيرية: تصريف و تهوية الجيب و استئصال البوليبات

  – معالجة بالستيروئيدات و معالجة الحساسية

  – معالجة مناعية

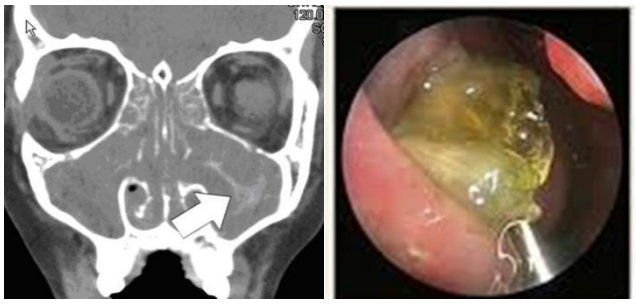

التهاب الجيوب الفطري التحسسي (المخاط الايوزيني)

التهاب الجيوب الفطري الغازي الحاد Acute invasive fungal sinusitis :

<u>الأسباب:</u>

- يصيب الأشخاص المضعفين مناعيا وخصوصا المرضى السكريين بمرحلة الحماض الخلوني و مرضى الابيضاض الدموي و أمراض نقص المناعة (الأيدز) و المعالجة المزمنة بمثبطات المناعة
- يقوم العامل المرض بغزو العظم و الأنسجة و جدران الأوعية مما يؤدي إلى انسداد وعائي و تنخر نسيجي
- العوامل الممرضة : الرشاشيات , الفطار العفن (*Mucormycosis*) , Rhizopus , Absida .

<u>التظاهر السريري:</u>

- التهاب جيوب حاد وحيد الجانب سريع الترقي , حرارة , انسدال الجفن , خدر و نمل وجهي
- تنخر موضعي واسع للغشاء المخاطي الأنفي و القرينات (قرينات سوداء متنخرة) و العظم الفكي و الغربالي والحنك
- تطور سريع و مخرب مع حدوث اختلاطات خطيرة(امتداد داخل القحف و الحجاج) و باكرة قد تؤدي للعمى أو الوفاة بسرعة

التهاب الجيوب الفطري الغازي الحاد

الاختلاطات:

- الامتداد للحجاج (تخرب الصفيحة القرطاسية) مؤديا للجحوظ و العمى
- الامتداد لسقف الحنك و تنخر الحنك
- الامتداد داخل القحف (تخرب الصفيحة المصفوية و سقف الغربال) مؤديا إلى اختلاطات قحفية قد تؤدي إلى السبات و الوفاة

- الاستقصاءات:
  - التصوير الطبقي المحوري (تخرب عظمي و نسيجي واسع – تكلسات)
  - تنظير باطن الأنف و الخزعة و الزرع الفطري مع التلوينات الخاصة

التهاب الجيوب الفطري الغازي الحاد

- المعالجة:
  - ضبط سكر الدم و علاج الحماض الخلوني إن وجد مع تصحيح العوامل المؤهبة
  - المعالجة الجهازية بمضادات الفطور (أمفوتيريسين ب وريدي)
  - التنضير الجراحي للأنسجة المتنخرة

اختلاطات التهاب الجيوب الأنفية Complication of Sinusitis:

1 - اختلاطات حجاجية
2 - اختلاطات داخل القحف

الاختلاطات الحجاجية Orbital Complication of Sinusitis :

طريق انتشار الانتان :

امتداد مباشر من الجيوب الغربالية عبر الصفيحة القرطاسية

انتشار عبر التهاب الوريد الخثري (الأوردة هنا عديمة الدسامات)

تصنيف تشاندلر للاختلاطات الحجاجية Chandler Classification:

1 - التهاب النسيج الخلوي حول الحجاج (أمام الحاجز) Periorbital (Preseptal) Cellulitis :
هو انتان محدود في المنطقة أمام الحاجز الحجاجي , يتظاهر على شكل وذمة أجفان في جانب واحد , احمرار , و ألم (لا يوجد تغيرات في الرؤية , قضأ ملتحمة Chemosis , جحوظ أو تحدد حركات العين)

2 - التهاب النسيج الخلوي الحجاجي Orbital Cellulitis :
هو إنتان خلف الحاجز الحجاجي يصيب الحجاج بالذات يتظاهر على شكل جحوظ , قضأ ملتحمة , قد يؤدي إلى تغيرات في الرؤية بسبب وذمة العصب البصري

3 - الخراج تحت السمحاق Subperiosteal Abscess :
هو تجمع القيح بين العظم و السمحاق , يتظاهر على شكل قضأ ملتحمة . جحوظ , تحدد حرك ات العضلات العينية , تأثر القدرة البصرية

4 - خراج الحجاج Orbital Abscess :
هو تجمع القيح داخل النسيج الخاوي للحجاج و يتظاهر على شكل جحوظ , قضأ ملتحمة , تحدد بحرات العين , تدني القدرة الرؤية

5 - خثار الجيب الكهفي Cavernous Sinus Thrombosis :
انتشار الانتان عبر التهاب الأوردة الخثرية العينية إلى الجيب الكهفي
الأعراض : حرارة , اصابة العين المقابلة , شلل الأعصاب 3-4-6 (أشيعها شلل 6) ,جحوظ , قضأ ملتحمة , وذمة أجفان

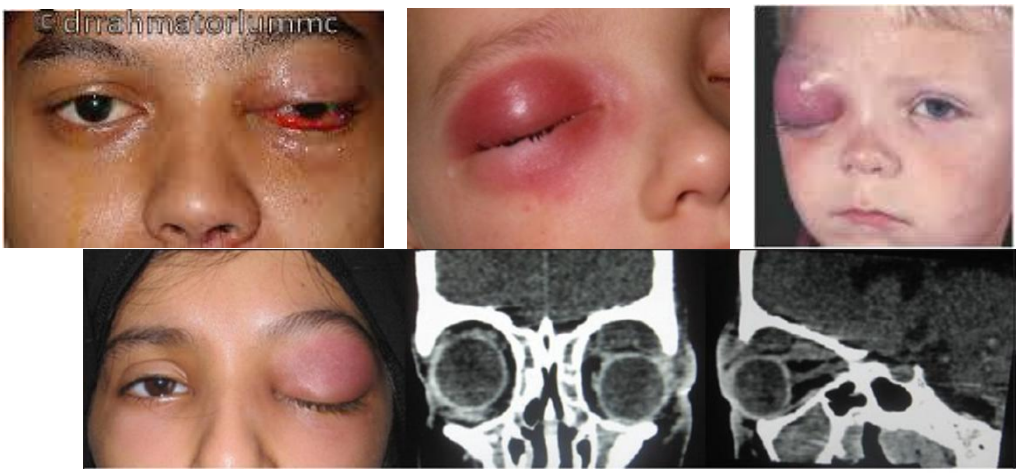

Orbital Complications Of Sinusitis
Classification

1. Periorbital (Pre-Septal) cellulitis
2. Orbital (Post-Septal) cellulitis
3. Subperiosteal Abscess
4. Orbital abscess
5. Cavernous Sinus Thrombophlebitis

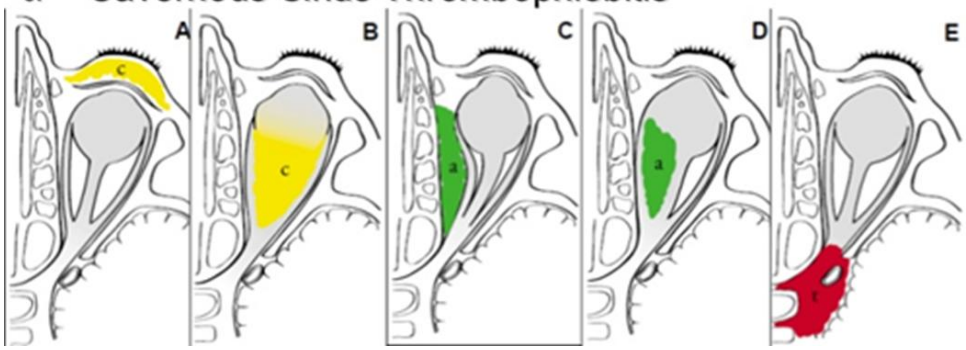

التشخيص و التدبير :

- طبقي محوري مع الحقن أو مرنان
- استشارية عينية و مراقبة القدرة البصرية
- صادات وريدية – مضادات احتقان – حالات مخاط غسولات أنفية
- تداخل جراحي (جراحة الجيوب التنظيرية مع ازالة الضغط عن الحجاج) في حال عدم التحسن على المعالجة الدوائية و تطور الأعراض خلال 24 ساعة , و فوري في حال تشكل الخراج تحت السمحاق أو الحجاجي , تدني القدرة البصرية , إصابة العين المقابلة .

الاختلاطات داخل القحف Intracranial Complication of Sinusitis:

طريق انتشار الانتان : تفرق اتصال خلقي , رض , امتداد مباشر (ذات عظم و نقي) . انتشار عبر الأوعية اللمفاوية و غمد العصب الشمي , الجهازالوريدي

التشخيص : CT \MRI مع حقن مادة ظليلة , بزل قطني للتحري الخلوي والزرع

- التهاب السحايا : أشيع الاختلاطات داخل القحفية
- الخراج فوق الجافية : تجمع القيح بين عظام القحف و السحايا
- الخراج تحت الجافية : تجمع القيح بين الجافية و الغشاء العنكبوتي
- خراج الدماغ

التدبير :

- صادات وريدية تعبر الحاجز الوعائي الدماغي (Ceftriaxon)
- استشارة عصبية
- جراحة جيوب تنظيرية لتفريغ القيح من الجيوب , تفجير الخراجات القحفية خارجياً (جراحة عصبية)

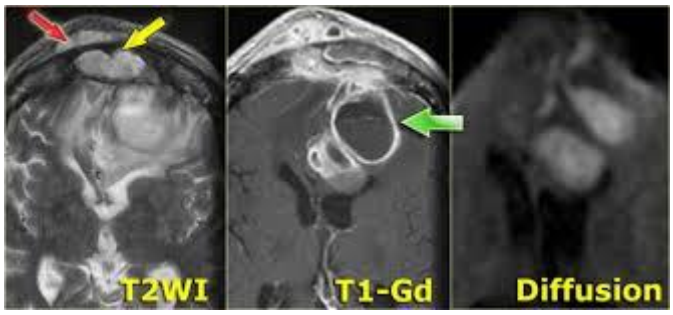

خراج دماغي كاختلاط لالتهاب الجيوب الأنفية

الاختلاطات الأخرى لالتهاب الجيوب الأنفية :

- الورم النافخ لبوت Pott s Puffy Tumor :
ذات عظم و نقي أو خراج تحت السمحاق في العظم الجبهي مع تورم في النسيج الرخو المغطي للجيب
التبير : صادات حيوية وريدية , فتح الجيب الجبهي بالجراحة التنظيرية , تفجير خارجي مع استئصال العظم المخموج
- متلازمة الشق الحجاجي العلوي Superior Orbital Fissure Syndrome :
مقلة متثبتة , توسع حدقة (اصابة الأعصاب القحفية 6,4,3 المسؤولة عن حركات العين) , انسدل جفن , نقص حس الجفن العلوي (أصابة الفرع العيني للعصب القحفي الخامس)

القيلة المخاطية Mucocel :

عبارة عن توسع كيسي على حساب الجيب بسبب تجمع المخاط و انسداد الفوهة (أكثر ما تشاهد في الجيب الجبهي و الغربالي)

الأسباب: انسداد فوهة الجيب بورم أو بوليب أو نتيجة التصاقات بعد الجراحة أو الرض , أو انسداد قناة غدة مخاطية ضمن الجيب

الأعراض و العلامات :

تورم عظمي غير مؤلم مترقي ببطء

عند ترقق العظم يسهل ضغط (علامة قشرة البيضة)

تشاهد قيلة الجيب الجبهي كانتباج عند زاوية العين الأنسية

تشاهد قيلات الجيب الغربالي في ناحية المآق الأنسي

القيلات الكبيرة تؤدي لانزياح العين و الجحوظ مع الشفع

التشخيص :

يظهر الطبقي المحوري الجيوب جانب الأنفية وجود توسع في الجيب الممتلئ بكثافة , شكل مكور للجيب , ترقق الجدر العظمية للجيب

التدبير :

فتح الجيب المصاب بجراحة الجيوب التنظيرية , فتح خارجي في الأفات التي لا يمكن الوصول إليها تنظيرياً

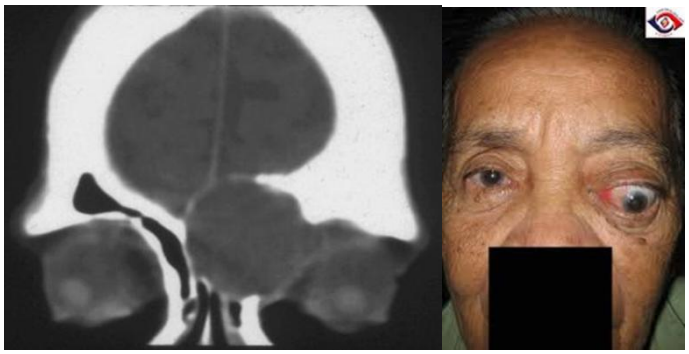

القيلة المخاطية

الكتل و الأورام السليمة في الأنف و الجيوب :

سنقوم بدراسة الكتل و الأورام السليمة التالية :

1 - داء البوليبات الأنفية Nasal Polyposis
2 - البوليب الأنفي الغاري Antrochonal polyp
3 - الأورام الحليمومية Papilloma
4 - الورم الليفي النازف عند اليفعان Juvenil Nasopharyngeal Angioma

داء البوليبات الأنفية Nasal polyposis:

كتل وذمية ملساء شفافة تنشأ على حساب الغشاء المخاطي للأنف و الجيوب الأنفية (تنشأ من الجيوب الغربالية عادةً لذلك تلاحظ في البداية بالصماخ المتوسط) –ثنائية الجانب .

تترافق مع التهاب الأنف التحسسي و التغيرات المزمنة في الغشاء المخاطي للأنف و الجيوب , و تشاهد عند الأطفال في الداء الليفي الكيسي .

ثلاثي سامتر أو فيدال : 1- بوليبات أنفية , 2- حساسية أسبرين , 3- ربو

ملاحظة : يجب دوماً أخذ القيلة الدماغيةفي الحسبان في البوليبات أحادية الجانب عند الأطفال

الأعراض:

- انسداد أنف مستمر ثنائي الجانب
- سيلان أنف مائي و أحيانا مخاطي في حال ترافق مع التهاب جيوب أنفية , سيلان أنف خلفي
- نقص و انعدام الشم
- أعراض التهاب أنف تحسسي
- قد تتظاهر بالاختلاطات الناتجة عن البوليبات كالتهاب جيوب مزمن نتيجة انسداد فوهات الجيوب الأنفية أو التهاب أذن وسطى مصلي نتيجة انسداد الأنف و ضعف تروية نفير أوستاش .

العلامات:

بوليبات شاحبة ملساء تملأ حفرتي الأنف تنشأ غالبا من الصماخ المتوسط

الاستقصاءات:

تنظير الأنف الصلب : لتقييم كامل جوف الأنف و تحديد امتداد البوليبات الأنفية خلفيا .

التصوير الطبقي المحوري (مقاطع محورية و إكليلية) : امتلاء جزئي أو كامل بالأنف و الجيوب الأنفية بالجهتين دون علامات تخرب عظمي

الخزعة (لنفي الأورام)

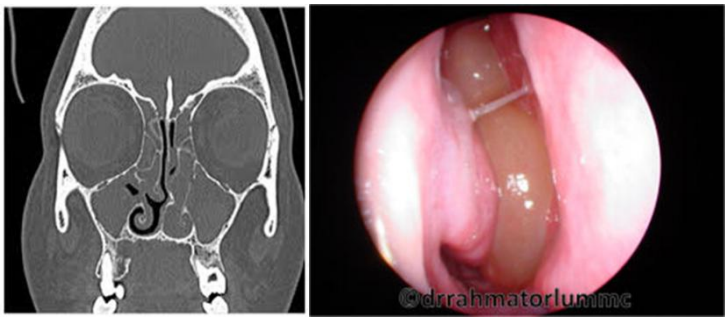

داء البوليبات الأنفية

المعالجة:

الدوائية: علاج التهاب الأنف التحسسي، الستيروئيدات (موضعياً و جهازياً).

الجراحية: استئصال البوليبات بجراحة الجيوب التنظيرية مع ستيروئيدات أنفية لفترة طويلة لمنع النكس .

البوليب الأنفي الغاري Antrochoanal Polyp:

بوليب مفرد وحيد الجانب ينشأ من الجدار الأمامي للجيب الفكي و يخرج من فوهة الجيب عبر الصماخ المتوسط الى جوف الأنف و يمتد خلفيا نحو المنعر و البلعوم الأنفي و قد يتدلى سفلياً الى البلعوم الفموي خلف شراع الحنك

يُعتقد بأن منشأه كيسة احتباسية على حساب الجدار الامامي للجيب الفكي

الأعراض: انسداد أنف وحيد الجانب، سيلان أنف وحيد الجانب

التشخيص: التصوير الطبقي المحوري (كتلة تملأ الجيب الفكي بجهة واحدة و توسع فوهة الجيب و تمتد لجوف الأنف و البلعوم الأنفي) - تنظير الأنف - قد يتدلى البلعوم خلف شراع الحنك و يرى بالبلعوم الفموي

التشخيص التفريقي: 1) الأورام السليمة، 2) الأورام الخبيثة، 3) القيلة السحائية

المعالجة:

الاستئصال بالجراحة التنظيرية مع استئصال منشأ البوليب من الجيب الفكي لمنع النكس

عملية كالدويل لوك للحالات الناكسة

الانذار: ينكس البوليب إذا لم يستأصل جذره من الجيب الفكي

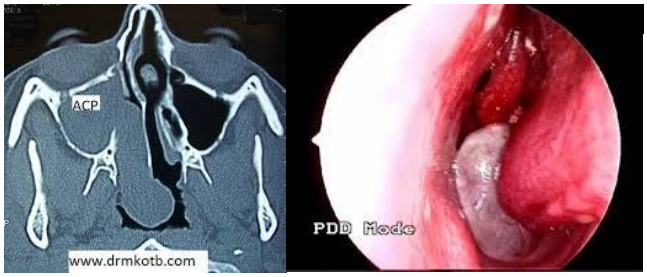

بوليب أنفي غاري

الورم الحليمي الشائع (الثآليل):

آفة تألولية تصيب دهليز الأنف عادة سببها فيروسي (HPV6,11)

التشخيص التفريقي: سرطان الجلد (SCC, BCC ...)

المعالجة: استئصال الأفة جراحياً أو بالليزر وإرسالها للفحص النسيجي

الورم الحليمي الشائع

الورم الحليمي المنقلب Inverted Papilloma :

التعريف: ورم ثؤلولي سليم ذو سلوك عدواني يغزو موضعياً , ينشأ من الغشاء المخاطي المبطن للجدار الوحشي للأنف , يترافق مع الانتان بال (HPV 6,11)

التشريح المرضي :فرط تصنع بشروي سليم ينمو حول محور وعائي ليفي و لشدة نموه ينغمد ضمن البشرة (منقلب)

استحالة خبيثة في (10 %) من الحالات و أشيع في الانماط الفيروسية HPV 16,18

الأعراض: انسداد أنف وحيد الجانب مع سيلان مخاطي قيحي , صداع وجهي أحادي الجانب, أعراض انضغاط حجاجية في الأورام الممتدة (شفع , انسدال جفن)

العلاملات: كتلة مفصصة الشكل بوليبية رمادية محمرة (موعاة) تملأ جوف الأنف في جهة واحد غالبا

التشخيص:

تصوير طبقي محوري يظهر كتلة تملأ جوف الأنف و تمتد للجيب الفكي و الجيوب الغربالية مع تخرب عظمي (الوتيرة – جدار الأنف الوحشي) , تكلسات

خزعة للدراسة النسيجية و تأكيد التشخيص

المعالجة: استئصال جراحي واسع مع هامش أمان (جراحة خارجية، أو جراحة تنظيرية)

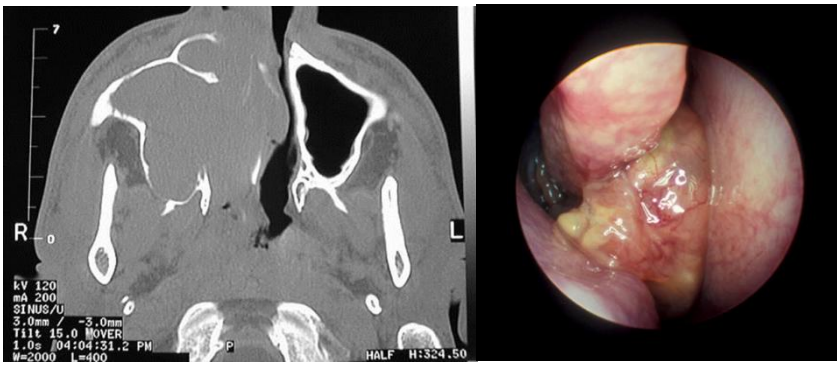

الورم الحليمي المنقلب

الورم الوعائي الليفي عند اليفعان Juvenile Angiofibroma :

ورم وعائي ليفي سليم نسيجيا مخرب موضعا نازف بشدة , ينمو ببطئ , قد ينتشر داخل القحف نتيجة التخر الموضعي , لا يعطي أي نقائل , يصيب الذكور قي سن البلوغ حصراً

أشيع الأورام السليمة في البلعوم الأنفي

الأعراض و العلامات : إنسداد أنف وحيد الجانب , رعاف وحيد الجانب متكرر و أحياناً غزير , صداع , تورم وجهي , انسدال جفن , يبدي تنظير الأنف كتلة مفصصة أرجوانية ملساء في البلعوم الأنفي أو جدار الأنف الوحشي (الجزء الخلفي للقرين المتوسط قرب الثقبة الوتدية الحنكة) و تمتد لجوف الأنف

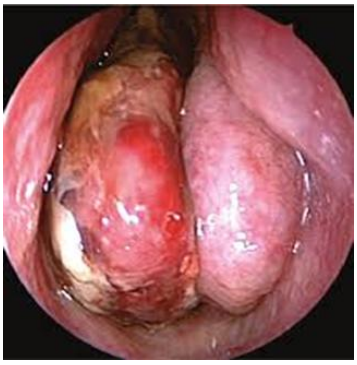

الورم الليفي النازف عند اليفعان

الأستقصاءات:

التصوير الطبقي المحوري CTscan و التصوير بالرنين المغناطيسي MRI , لدراسة الامتداد الورمي و الغزو باتجاه الحجاج أو الغزو داخل القحف

التصوير الوعائي الظليل للشرايين السباتية: تأكيد التشخيص و تحديد الشرايين المغذية للورم كما يفيد في إجراء التصميم الوعائي قبل الجراحة في الوقت ذاته

MRA التصوير بالرنين المغناطيسي مع التعزيز الشرياني .

يحظر إجراء الخزعة بسبب إمكانية حدوث نزف غزير لا يمكن السيطرة عليه

التشخيص التفريقي: سرطان البلعوم الأنفي، البوليب الغاري الأنفي، ضخامة الناميات

الاختلاطات : رعاف غزير غير مسيطر , الامتداد إلى الحجاج (عمى , شفع , انسدال جفن) أو امتداد داخل القحف أو قاعدة القحف

تصنيف فيش Fisch s Classification :

I - الورم محدود ضمن الحفرة الأنفية
II - الورم يمتد إلى الحفرة الجناحية الحنكية أو الجيوب مع تآكل و تخرب عظمي
III - غزو الحفرة تحت الصدغية أو الحجاج
IV - الورم يمتد إلى الجيب الكهفي , منطقة التصالب البصري , الحفرة النخامية .

المعالجة:

تصوير الأوعية الظليل مع تصميم الشرايين المغذية

الاستئصال الجراحي و يجرى بعد التصميم (خلال 24 -72 ساعة)

المدخل الجراحي: عبر خزع الأنف الجانبي أو عبر الحنك، في الحالات الباكرة يمكن إجراء الاستئصال بالجراحة التنظيرية

نسبة النكس عالية بعد الجراحة .

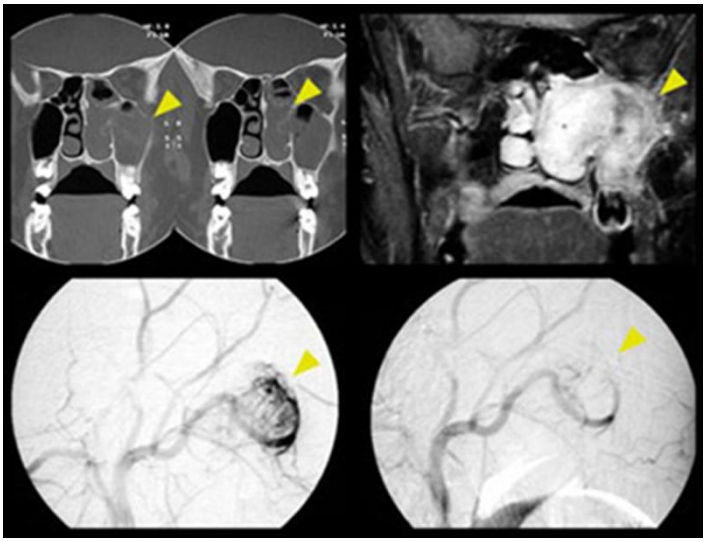

الورم الليفي النازف عند اليفعان

أورام الأنف و الجيوب جانب الأنف الخبيثة Malignant tumor of nose and paranasal sinus:

عوامل الخطورة : التعرض للمواد السامة مثل النيكل , الكروم , غاز الخردل (خطر الأصابة بسرطان شائك الخلايا SCC) , عمال الخشب (خطر الإصابة بالسرطانة الغدية Adenocarcinoma) , التدخين , قصة تشعيع سابق

يعتبر الجيب الفكي المكان الأشيع للإصابة , الجيب الجبهي الأسوء إنذاراً

التشريح المرضي :

السرطانة شائك الخلايا Squamous cell carcinoma : الأشيع , و الاكثر عدوانية ذات احتمال أعلى لحدوث نقائل , يصيب الجيب الفكي بشكل رئيسي

السرطانة الغدية Adenocarcinoma :الثني من حيث الشيوع , يزداد معدل حدوثها عند عمال الخشب و العاملون بالجلد , الجيوب الغربالية الأكثر إصابة .

السرطانة الغدانية الكيسية Adenocarcinoma : على حساب الغدد اللعابية الصغيرة المنتشرة في جوف الأنف و الجيوب الأنفية , تغزو عبر أغماد الاعصاب (يمكن أن تنتشر عبر فروع العصب مثلث التوائم إلى قاعدة القحف) , يمكن ان تظهر النقائل البعيدة بعد عدة سنوات .

الورم الأرومي العصبي الشمي Esthesioneuroblastoma : على حساب الظهارة الشمية في القسم العلوي من جوف الأنف (أعلى القرين المتوسط)

اللمفوما القاتلة على الخط المتوسط T Cell Lymphoma

الميلانوما Melanoma : أكثر شيوعا عند القسم الأمامي من الوترة الانفية

التظاهرات السريرية:

يكونا لورم وحيد الجانب وتنجم الأعراض عن انتشار الورم خارج الجيب المصاب .

أعراض أنفية: انسداد أنف وحيد الجانب، سيلان مخاطي قيحي كريه الرائحة مدمى

أعراض فموية: ألم سني مستمر للضاحك الثاني والرحى الأولى العلويين مع تخلخل الأسنان العلوية , وأحيانا تورم الحنك الصلب أوتقرحه أوتشكل ناسور ورمي غاري فموي

أعراض عينية:انسدال جفن علوي , جحوظ، تدني قدرة بصرية أوشفع مع دماع

أعراض وجهية: خدر ناحية الوجنة (نتيجة ارتشاح الورم بالعصب تحت الحجاج) وعدم تناظر الوجه وانتباج الوجنة

كتلة عنق: ضخامة عقد لمفية انتقالية

ارتشاح الأورام الخبيثة للأنف و الجيوب الأنفية للجوار (القحف– الحجاج – الحنك)

تنظير الأنف : كتلة أنف متنبتة وحيدة الجانب هشة و نازفة , آفة تقرحية بمخاطية الأنف , انثقاب وتيرة

الاستقصاءات:

التصوير الطبقي المحوري (كتلة وحيدة الجانب مع تخرب عظمي)والتصوير بالرنين المغناطيسي(امتداد الورم داخل القحف و جوف الحجاج)

الخزعة للدراسة النسيجية و تأكيد التشخيص (ممكن أن تأخذ بالجراحة التنظيرية)

دراسة شاملة لتحري النقائل الناحية و البعيدة (صورة شعاعية بسيطة للصدر , ومضان عظام , ...)

المعالجة: علاج مشترك جراحي مع معالجة شعاعية متممة مع أو بدون معالجة كيميائية .

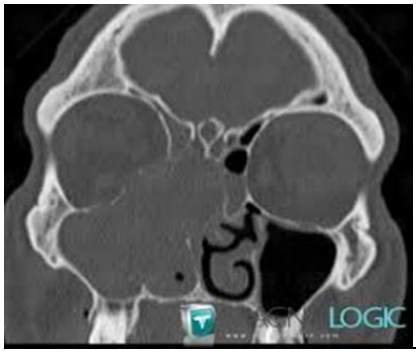

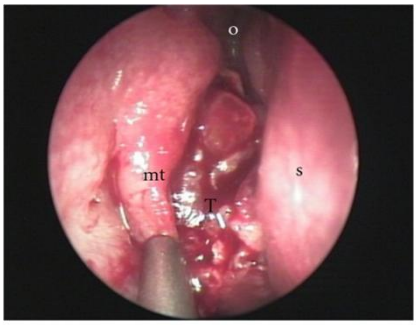

كارسينوما شائك الخلايا على حساب الجيب الفكي

جراحة الجيوب التنظيرية Functional Endoscopic Sinus Surgery (FESS):

جراحة حديثة و متطورة , تجرى من خلالها معظم العمليات الجراحية على الأنف و الجيوب الأنفية بواسطة منظار الأنف الصلب موصول على كاميرا خاصة و جهاز عرض و باستخدام أدوات خاصة .

مفتاح جراحة الجيوب التنظيرية الوظيفية هو المعقد الصماخي في الصماخ المتوسط .

مراحل جراحة الجيوب التنظيرية الوظيفية (تجرى الخطوات حسب الحاجة مع استئصال الأنسجة المريضة) :

1 - كشف الصماخ المتوسط بشكل جيد بدفع أنسي للقرين المتوسط بشكل بسيط .
2 - استئصال الناتئ المحجني و الدخول للقمع الغربالي
3 - فتح و توسيع فوهة الجيب الفكي الوظيفية
4 - استئصال الجدار الأمامي للفقاعة الغربالية و فتح الخلايا الغربالية الأمامية
5 - الدخول للجيوب الغربالية الخلفية عبر الصفيحة القاعدية للقرين المتوسط
6 - الدخول للجيب الوتدي عبر الجيوب الغربالية الخلفية أو توسيع الفوهة الطبيعية للجيب
7 - فتح و سبر فوهة الجيب الجبهي عبر الردب الوجهي Frontal recces

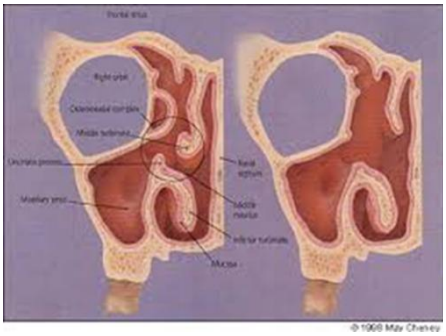

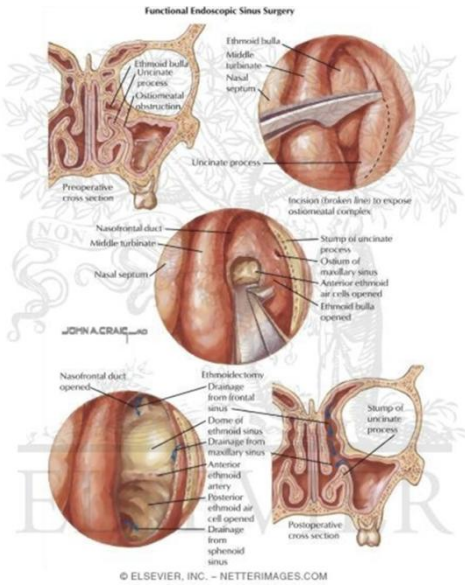

جراحة الجيوب التنظيرية الوظيفية

استطبابات جراحة الجيوب التنظيرية :

- فشل المعالجة الدوائية لالتهاب الجيوب الحادة و المزمنة
- اختلاطات التهاب الجيوب
- التهابات الجيوب الفطرية
- البوليبات الأنفية
- القيلات المخاطية
- استخراج الأجسام الأجنبية
- استئصال الأورام &استئصال الأورام التخامية عبرالوتدي
- إزالة الضغط في آفات الحجاج & تفميم كيس الدمع على الأنف
- إصلاح سيلان السائل الدماغي الشوكي من الأنف
- إصلاح رتق المنعرين الخلقي
- خزعة من الأورام المشتبهة في الجيوب
- تدبير الرعاف

اختلاطات جراحة الجيوب التنظيرية :

- النزف &ا لانتان
- الالتصاقات الأنفية (أشيع الاختلاطات)
- سيلان السائل الدماغي الشوكي والأذيات داخل القحف(أذية سقف الأنف والغربال)
- اختراق شحم الحجاج (أذية الصفيحة القرطاسية)
- الشفع (أذية العضلة الجناحية الأنسية)
- الورم الدموي خلف المقلة (انجذاب الشريان الغربالي الأمامي إلى جوف الحجاج– عمى خلال 60-90 دقيقة بسبب ازدياد الضغط داخل جوف الحجاج ونقص تروية العصب البصري– التدبير : خزع المآق الوحشي لتفريغ الورم الدموي , ايقاف النزف , استشارة عينية)
- العمى (اصابة مباشرة للعصب البصري – ورم دموي خلف المقلة)
-

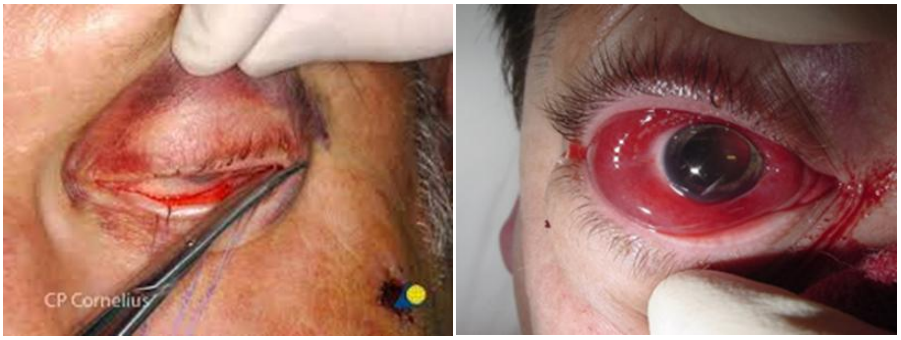

الورم الدموي خلف المقلة و التدبير الاسعافي بخزع المآق الوحشي